

Hospital Docente Clínico Quirúrgico

Joaquín Albarrán Domínguez

APENDICITIS HERNIARIA

PRESENTACIÓN DE DOS CASOS

*Dr. José Francisco Hurtado Dávila. Calle Prensa núm. 254 entre San Cristóbal y Pezuela, Municipio Cerro, Ciudad de La Habana. Teléfono: 83555590.
franciscoh@infomed.sld.cu

**Dra. Raquel Hurtado Viera Calle Prensa núm. 254 entre San Cristóbal y Pezuela, Cerro, Ciudad de La Habana.

*Especialista Primer Grado Cirugía General.

**Médico General

RESUMEN

Las hernias inguinales no tratadas pueden tener múltiples complicaciones, como son la incarceration, la estrangulación y algunos le agregan el deslizamiento. 1 Nosotros revisamos las historias de dos pacientes con apendicitis herniaria, operados en nuestro Servicio de Cirugía del Centro, complicación poco frecuente que no habíamos visto antes en nuestro tiempo de práctica, aunque sí aparece en la literatura que previamente revisamos. Presentamos los dos casos clínicos, con forma similar en ambos (dolor agudo en la región inguino escrotal con signos inflamatorios y una tumoración irreducible a ese nivel), lo encontrado durante el acto operatorio por los cirujanos actuantes (la Apéndice Cecal inflamada dentro del saco herniario con una cantidad de pus o secreción sero purulenta), lo realizado por ellos (Apendicectomía, toilette y reparación de la hernia con drenaje de la zona) y la evolución de ambos pacientes en nuestro Hospital Docente Clínico Quirúrgico Joaquín Albarrán Domínguez, en Ciudad de La Habana, en el 2004. Tuvimos como objetivo, establecer la importancia de tener en cuenta esta entidad por los cirujanos. Concluimos que ante un tumor irreducible en región inguinal derecha, con signos inflamatorios, hay que pensar en ella para actuar en correspondencia. En nuestros pacientes, se pudo realizar con éxito la apendicetomía y la reparación de la hernia.

Palabras clave: Apendicitis Herniaria, Saco herniario, Hernia incarcerationada

INTRODUCCION

Nota histórica: Según Creese, Claudio Amyand fue el primero en practicar la apendicetomía, en 1736, cuando al abrir un saco herniario encontró el apéndice perforada por un alfiler, por lo que procedió a extirpar el órgano con éxito. La intervención tuvo una duración de media hora.

Comentario : En una hernia inguinal o crural del lado derecho, puede hallarse el apéndice sano. 2,3 Puede suceder también que al operar una hernia dolorosa, irreducible, en apariencia estrangulada, se halle en ella el apéndice gravemente afectado o incluso gangrenado. ¿Lesión de estrangulación herniaria o apendicitis que evoluciona en el interior de una hernia? La diferenciación no siempre resulta fácil ni incluso posible a primera vista, en particular si se interviene en una fase bastante avanzada. 4, 5, 6,7

Cuando existen signos evidentes de infección apendicular, en forma de exudados fibrinosos, de falsas membranas y con razón mayor, por la existencia de líquido purulento o placas gangrenosas, será conveniente entonces contentarse con extirpar el apéndice y dejar el foco drenado o incluso ampliamente abierto. 8, 9, 10, 11, 12,13

MATERIAL Y METODOS

Al tener estos dos casos de Apendicitis Herniaria, nos dimos a la tarea de revisar la literatura y encontramos el reporte de varios casos similares por otros autores, en lo que se conoce como Hernia de Amyand.

Estudiamos entonces las Historias Clínicas de ambos pacientes, anotamos en ella todos los datos clínicos referidos y encontrados en estos enfermos; del Departamento de Anatomía Patológica extrajimos el informe anatomo-patológico de la pieza (apéndice cecal) y también tuvimos en cuenta el Informe Operatorio. Todo esto lo comparamos con lo encontrado en la literatura y conformamos el trabajo.

Casos Clínicos

Caso 1:

HC : 180224

Ingreso : 28 de marzo del 2004

Paciente N.P.M., masculino, de 86 años de edad, con antecedentes de haberse operado de hernia inguinal encarcelada hace nueve meses; refiere que poco tiempo después de esa operación de urgencia volvió a notar una tumoración en la misma región inguinal operada; este tumor fue aumentando de volumen y ocupó el escroto; empezó a sentir dolor cuando hacía esfuerzos físicos. Cuatro días antes de su ingreso, después de hacer

un esfuerzo, se notó que la tumoración inguinoescrotal le había aumentado de volumen; se hizo doloroso de forma constante, sobre todo, en el escroto, dolor que fue creciendo y seguido de fiebre de 38 o C y vómitos, por lo que es traído al Cuerpo de guardia.

Examen físico : Tumoración que ocupa la región inguinoescrotal derecha, turgente, dolorosa no reductible.

Fc : 120 pulsaciones/minuto

Id - Hernia inguinoescrotal estrangulada

Complementarios:

Cituria : L-60000

Hb : 120 gr/l

Grupo y factor : A Positivo

Se opera y al abrir el anillo se reduce el contenido de la hernia y se percata el cirujano que del escroto sale gran cantidad de pus; se drena un absceso escrotal de 200 ml de pus cremoso; se prolonga la incision, se abre la cavidad abdominal y se comprueba que el contenido de la hernia era un apéndice con una apendicitis gangrenosa y perforada en el tercio medio. Se hace apendicectomía, toilette y se dejan sendos drenajes en el escroto y en FID; se repara la hernia. El paciente a los tres días de su operación se recupera satisfactoriamente; se usó Fortún y Metronidazol endovenoso en el postoperatorio.

Diagnóstico : Absceso escrotal por apendicitis perforada en el saco herniario.

Caso 2:

HC : 028097

Paciente A. R. M., masculino, de 71 años de edad, quien ingresó el 18 de febrero del 2004, con antecedentes de H. T .A.; refiere que hace 2 años fue operado de hernia inguinal derecha y que a los pocos meses volvió a notarse una tumoración en la misma zona operada; ésta fue creciendo hasta ocupar el escroto, pero se reducía en el reposo con maniobras que él hacía con ese fin. Tres días después comenzó a tener dolor en la región inguinoescrotal que fue aumentando de intensidad, y la tumoración fue irreducible.

Examen físico : Tumoración en región inguinoescrotal derecha irreducible dolorosa a la palpación.

Complementarios :

Hemograma : Hb 13.2 gr/l

Leucocitos 12.2 x 10⁹

P 0.78

L 0.22

EKG : Normal

Grupo y factor : 0 Positivo

ID : Hernia inguinal reproducida encarcelada.

Se opera y se encuentra en el saco herniario un apéndice con una apendicitis aguda supurada (lo que fue confirmado por anatomía patológica).

Se hace apendicetomía y herniorrafia, postoperatorio con antibióticoterapia con cefazolina. Evolucionan satisfactoriamente y se va de alta a los dos días de su ingreso y operación.

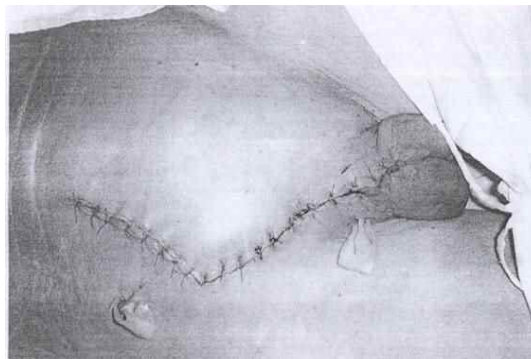


Imagen 1: Foto del segundo caso operado donde se ve la incisión inguinal con prolongación al abdomen para poder hacer la toilette y el drenaje de la zona.

Diagnóstico al egreso: Apendicitis en el saco herniario.

DISCUSION

Para nosotros, en nuestros casos, el encontrar el Apéndice inflamada fue una sorpresa, por tanto, realizamos el drenaje y toilette del escroto, y después ampliamos la incisión hacia el abdomen; se realizó la Apendicectomía, toilette de la cavidad y drenaje y terminamos con la reparación de la región inguinal; sin embargo, el Dr. Pedro López Rodríguez plantea en su trabajo :

“ Se realizó un abordaje independiente de la herniotomía, lo cual consideramos correcto dada la intensidad de la peritonitis de nuestros casos y la posible dificultad para el acceso amplio a la cavidad abdominal a través de la incisión original. Esta incisión secundaria permitió la adecuada aspiración y drenaje de la cavidad abdominal.” Schowonbeck hace referencia a la necesidad del tratamiento adecuado de la sepsis intraabdominal en estos casos y sugiere medidas estrictas de aislamiento del campo quirúrgico en el caso de apendicectomía en una hernia de Amyand para proteger así la cavidad abdominal. 14

Muchos autores coinciden al no recomendar el uso de malla protésica en los defectos contaminados de la pared abdominal, para prevenir la posibilidad de sepsis de la herida y sepsis crónica de la malla que obligue a su ulterior extracción. Sin embargo, Pans defiende el uso de la malla protésica colocada por vía preperitoneal en las hernias inguinales estranguladas. En 1997, este autor informó una serie en Gran Bretaña de 35 pacientes, de los cuales 9 requirieron resección intestinal por necrosis irreversible del asa encarcelada y 3 requirieron apendicectomía tras el diagnóstico de Hernia de Garangeot. No reportó mortalidad. Según el autor, ocurrieron 3 sepsis de la herida, ninguna en los pacientes con resección intestinal, y en ningún caso ocurrió sepsis crónica que obligara a retirar la malla. Señala además que cuando se adoptan medidas para minimizar la infección se puede utilizar el refuerzo protésico en las hernias estranguladas, incluso en presencia de resección intestinal. 14

Nuestros casos evolucionaron bien sin complicaciones postoperatorias.

CONCLUSIONES

En este trabajo, pienso que fueron cumplidos los objetivos trazados en su inicio, ya que se debe conocer la existencia de esta patología quirúrgica --aunque no es frecuente-- tanto por el cirujano en particular, como por los demás médicos en sentido general. También se realizó la presentación de dos casos reales operados satisfactoriamente en nuestro Servicio de Cirugía del Hospital Docente Clínico Quirúrgico Joaquín Albarrán Domínguez.

ABSTRACT: Hernary Appendicitis. Presentation of two cases.

Untreated inguinal hernia can have multiples complications, like, strangulations, incarceration and slipping added to some. We revised the clinical history of two patients with herniary appendicitis, operated in our surgery department; an infrequent complication we have never seen in our practice period, although it appears in the literature we revised it before. We present both clinical cases, with similar forms of presentation in both (pain in the inguino–scrotal region, with an irreducible tumour, with inflammatory signs). The findings during the operation by the surgeons (the cecal

appendix swollen in the hernary sac) what was done by them (appendicectomy and herniorrafy with toilette), and the evolution of both patients in our clinical and surgical teaching Joaquín Albarrán Domínguez Hospital in the Havana City, 2004 .Our objectives is to establish the importance of having in mind the entity by surgeons. We concluded that in case of an irreducible tumour in the right inguinal region with inflammatory signs, it has to be thought of to act accordingly. In our patients the appendicectomy and the repair of the hernia was successful.

Key words: Hernary Appendicitis: Appendicitis with the appendix located in the herniary sac.

REFERENCIAS BIBLIOGRAFICAS

1. Townsend Courtney M, ed. lit /Sabiston, David C. Tratado de cirugía, fundamentos biológicos de la práctica quirúrgica moderna. Madrid: Elsevier cop.; 2005.
2. Martín Duce Antonio. Patología Quirúrgica. (2004) España: Elsevier; (ISBN;84-8174-739-4).
3. Hidalgo M, Castellón C, Figueroa JM, Eymara JL. Complicaciones de la cirugía de las Hernias. Cir. Esp. 2001;69(3):217-23.
4. Logan MT, Nottingham JM. Amyands Hernia: a case report of an incarcerated and perforated appendix withinan inguinal hernia and review of the literature. Am Surg. 2001;67(7):628-9.
5. Torres Hernández D, Roselló JR, Del Campo Abad R, Carrals Rabasa PP, Enrique Weiman ES. Hernia de Amyand: presentación de un caso y revisión de la literatura. Arch Cir Gen Diag. 2003;22:1-5.
6. Thakur A, Buchmiller T, Hiyama D, Show A, Atkinson J. Scrotal Abscess following appendicectomy. Pediatr Surg Int . 2001;17(7):569.
7. Oguzkurt P, Kayaslucuk F, Serdar AL, Ogukurt L .Sliding appendiceal inguinal hernia with a congenital fibrovascular band conrrecting the appendix vermiformis to the right testis. Hernia. 2001;5(3):155-7.

8. Morales Díaz, Pérez Migueles L, Pérez Jomarrón E. Peritonitis bacteriana difusa. Análisis de 4 años (1995-1998). Rev. Cubana Cir. 2000;39(2):160-2.

9. Guirguis EM, Taylor GA, Chadwick CD. Femoral apendicitis: an unusual case. Can. J. Surg. 1989;32:380-381.

10. Naude GP, Ocon S, Bongard F. Femoral hernia: the dire consequences of a missed diagnosis. Am. J. Emerg. Med. 1997;15:680-682.

11. Scepi M, Richer JP, Muller J. Appendix in a left crural herniated position: a propos of a case. J. Chir (Paris). 1993;130:479-482.

12. Khabit CM. Strangulated femoral hernia containing acute gangrenous appendicitis: case report and review of the literature. Can. J. Surg. 1987;30:50.

13. Thomas WE, Vowles KD, Williamson RC. Appendicitis in external herniae. Ann. R. Coll. Surg. Engl. 1982;64: 121-122.

14. López Rodríguez Pedro, Hernández Torres Leonel, López Delgado Felipe. Hernia de Amyand: presentación de dos casos. Rev Cubana Cir Ciudad de La Habana: ener.-marz 2005 (1).