

CIENCIAS CLÍNICAS Y PATOLÓGICAS

**Aplicación del MTA en un caso de restauración endodóntica avanzada por vía directa.
Presentación de caso****Direct placement of MTA in a case of advanced endodontic restoration. Case
presentation**

Javier Álvarez Rodríguez^I, Bernardo Wolfshon Manhard^{II}, Teresita de Jesús Clavera Vázquez^{III}

^IDoctor en Estomatología. Especialista Segundo Grado en Estomatología General Integral. Investigador Agregado. Profesor Asistente. Clínica Dental Brackets. Montevideo. Uruguay. alvarezrodriguezjavier@gmail.com

^{II}Doctor en Odontología. Especialista en Implantología Oral y Rehabilitación Avanzada. Profesor Invitado en Universidad de San Francisco de Asís (Bolivia) Director Científico de la Clínica Docente de Implantología y Estética Dental "Dr. Wolfshon". Montevideo. Uruguay. drwolfshon@gmail.com

^{III}Doctora en Estomatología. Especialista Segundo Grado en Estomatología General Integral. Máster en Urgencias Estomatológicas. Investigadora Agregada. Profesora Auxiliar de la Universidad de Ciencias Médicas de La Habana. Instituto de Ciencias Básicas y Preclínicas "Victoria de Girón". La Habana. Cuba. teresita.clavera@infomed.sld.cu

Cómo citar este artículo:

Alvarez Rodriguez J, Wolfshon Manhard B, Clavera Vazquez Td. Aplicación del MTA en un caso de restauración endodóntica avanzada por vía directa. Presentación de caso. Rev haban cienc méd [Internet]. 2017 [Consultado:]; 16(4): 586-594. Disponible en: <http://www.revhabanera.sld.cu/index.php/rhab/article/view/1471>

Recibido: 26 de octubre de 2016.

Aprobado: 22 de junio de 2017.

RESUMEN

Introducción: Las lesiones endoperiodontales son aquellas de carácter inflamatorio que comprometen simultáneamente la pulpa dental y las estructuras del periodonto de inserción, donde se obtiene un pronóstico favorable solo cuando el diente está en un ambiente cerrado y protegido, y se alcanza la cronicidad del componente periodontal de la afección. Para lo cual el uso de los biomateriales y el esquema

operatorio tienen un carácter crucial.

Objetivo: Describir un caso de restauración endodóntica avanzada por vía directa, con el uso de MTA.

Presentación del caso: Paciente de 45 años, masculino, quien acude a consulta presentando una lesión endoperiodontal combinada con toma del fulcrón en (46). El mismo requirió una radiclectomía, reconstrucción de corona y raíz por vía directa, y estabilización a través del uso del Agregado Trióxido Mineral (MTA).

Conclusiones: La aplicación del MTA en la restauración endodóntica avanzada combinada con el composite nano híbrido por vía directa es una alternativa factible de realizar en una sola visita, y garantiza una rápida recuperación de las funciones buco-dentales del paciente.

ABSTRACT

Introduction: Endoperiodontal lesions are those lesions that have an inflammatory character that simultaneously compromise the dental pulp and periodontal structures of insertion, where favorable prognosis is obtained only when the tooth is in a closed and protected environment, and the chronicity of the periodontal component is achieved. Consequently, the use of biomaterials and the operative scheme have a crucial character.

Objective: To describe a case of advanced endodontic restoration by direct placement of MTA.

Case presentation: 45 years old patient who comes to the consultation presenting a

Palabras claves: biocompatibilidad de los materiales dentales, Periodontología, agregado de trióxido mineral, endodoncia, restauración dental, cirugía dental.

combined endoperiodontal lesion, reaching the fulcrum in (46). The patient required a radiculectomy, a direct reconstruction of the crown and the root, and stability through the use of Mineral Trioxide Aggregate(MTA).

Conclusions: The direct placement of MTA in an advanced endodontic restoration, combined with the nano-hybrid material is an alternative that is viable to do in a single visit and guarantees a fast recovery of the buccal-dental functions of the patient.

Keywords: biocompatibility of dental materials, Periodontology, mineral trioxide aggregate, endodontics, dental restoration, dental surgery.

INTRODUCCIÓN

Se han descrito las lesiones endoperiodontales o pulpoperiodontales como aquellas lesiones de carácter inflamatorio que comprometen simultáneamente la pulpa dental y las estructuras del periodonto de inserción. También como una enfermedad en la cual existe interacción de diferentes entidades de la pulpa y el periodonto.¹

La mayor parte de los informes sobre cirugías endoperiodontales indican que la extirpación de hueso o tejido dentario (radicular), ocurre en principio cuando se asume que se encuentra

infectado o con presencia de necrosis. No obstante, Black en su manuscrito original, Diseases and Treatment of the Investing Tissues of the Teeth, publicado en 1915, describió la eliminación del cráter óseo interdental como corrección de la arquitectura. A partir de este momento se postula el principio de la armonía de la arquitectura ósea y gingival, hasta que Friedman enuncia su clasificación, la cual dividió a las cirugías endoperiodontales en: a) osteoplastia, remodelado plástico del hueso sin suprimir el aparato de fijación y b) Osteotomía con remodelado plástico y eliminación de hueso que comprende parte del aparato de fijación de

los dientes, en este caso es un requisito indispensable que el biselado óseo que rodea al diente respete el patrón arquitectónico ideal de la encía, mediante la cual este nicho o preparación determine el fundamento óseo sobre el cual la encía se adaptará posteriormente.²⁻⁴

El MTA es un polvo que, por hidratación, se vuelve un gel coloidal tras un tiempo de trabajo de 4 horas. Su fuerza compresiva es de 70 Mpa, la cual es equivalente al óxido de zinc y eugenol con reforzamiento de polímero (IRM®). El mecanismo de acción de MTA, en procedimientos de óseo integración, se basa en que tienen la capacidad de cicatrizar siempre que se prevenga la contaminación bacteriana. De esta manera, origina la cicatrización del tejido óseo y radicular remanente a través de la estimulación de la formación hueso sustituto.^{5,6}

OBJETIVO

El objetivo de este artículo es describir el procedimiento de restauración endodóntica

PRESENTACIÓN DEL CASO

Paciente de 45 años de edad, masculino, con antecedentes de salud, quien acude al Servicio de Estomatología General, y refiere empaquetamiento de alimentos, fetidez y dificultad para higienizar el sector posterior

La generalidad de los protocolos clínicos para atender a pacientes con afectaciones de más de 50% de pérdida del tejido coronal o que contrariamente requieran un incremento de similares proporciones (microdoncias), son electivos de los métodos de restauración indirectos, lo cual requiere varias interconsultas, atención especializada del segundo nivel (Prótesis u Ortodoncia) y en todas las ocasiones esta restauración es construida en un laboratorio para luego ser incrustada o cementada, todo ello requiere varias visitas, multiplicidad de materiales y elevados costos. Sin embargo, el método directo, luego de la incorporación de la nanotecnología y el desarrollo de los medios de adhesión ha demostrado ser una alternativa eficaz en el tratamiento de múltiples entidades de diferentes etiologías.

avanzada en un caso, por vía directa, con el uso de MTA, como material sustituto de hueso.

inferior derecho de su arcada (46) (Figura 1 A), a punto de partida de sufrir una caries dental de más de 5 años de evolución, la cual avanzó progresiva y asintómicamente, según datos aportados por el paciente.

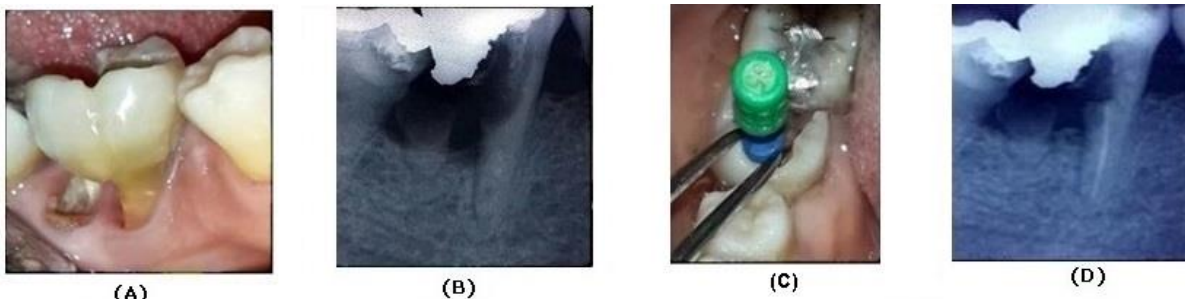


Figura 1. (A) Vista clínica, (B). Radiografía Inicial, (C). Instrumentación Estándar, (D). Radiografía final del tratamiento endodóntico

De la anamnesis, se pudo conocer que nunca existió inflamación perceptible o dolor, al examen intrabucal, se encontró en 46, lesión de furca, con reabsorción externa de tejido periodontal de soporte con toma avanzada de tejido radicular distal, sin sangrado periodontal. Se realizó examen exploratorio con sonda endodóntica y resultó negativa la prueba para vitalidad en el conducto principal mesial, mientras el estudio imagenológico con técnica de paralelismo y disociación de raíces indicaba una ligera reabsorción inflamatoria en la vertiente interna del tercio cervical de la raíz mesial, conducto recto con sufriente tejido remanente, tributario a tratamiento endodóntico, también se pudo observar pérdida ósea con bolsa reales de 7 y 8 milímetros en vestibular y distal (Figura 1 B), importante destacar que no existía movilidad. El paciente refirió no haber recibido tratamiento estomatológico previo.

Una vez alcanzado el diagnóstico (Lesión endoperiodontal combinada), y evaluado integralmente el caso, considerando riesgos y beneficios, y la voluntad manifiesta del paciente de preservar a toda costa sus propios dientes, se determinó proceder a realizar la restauración integral y definitiva del tejido dental residual en visita única y por vía directa, en una fase clínica y otra quirúrgica, en la cual bajo las Normas de Endodoncia⁶ se realizó a colgajo abierto el tratamiento endodóntico radical (TPR) de la raíz mesial por técnica de conos múltiples, reconstrucción de la corona y la raíz, exéresis de la raíz distal (radiculectomía), relleno y modelado del defecto óseo con agregado de trióxido mineral (MTA), colocación de membrana (hueso autólogo), síntesis de los

tejidos y ferulización.

Procedimiento clínico

1. Radiografía y fotografía diagnósticas (Figuras 1 A y 1 B).
2. Aseptización del campo operatorio con tintura quirúrgica.
3. Anestesia Troncular Alveolar Inferior Posterior (carpule lidocaína + epinefrina a 2%).
4. Determinación de la longitud de trabajo.
5. Preparación biomecánica del conducto. Técnica Estándar hasta lima 35 (Figura 1 C).
6. Irrigación del conducto con hipoclorito de sodio a 2.5%.
7. Secado del conducto con conos de papeles secos y estériles (no se observó secreción periapical).
8. Obturación definitiva con gutapercha y cemento Groosffar.
9. Radiografía de comprobación (Figura 1 D).
10. Colgajo (incisión marginal simple).
11. Radiculectomía. (Figura 2 A).
12. Aislamiento relativo.
13. Restauración integral de corona y raíz (3M ESPE®) (Figuras 2 B y 2 C).
14. Ajuste de oclusión.
15. Relleno y modelado del defecto óseo con MTA (Figura 3 A).
16. Colocación de membrana protectora (hueso autólogo, tomado de la rama mandibular).
17. Síntesis de tejidos con seda 4-0.
18. Radiografía final (Figura 3 B).
19. Ferulización por 2 semanas.
20. Indicaciones posoperatorias.
21. Chequeo clínico y radiográfico a los 3 meses, 6 meses y al año.
 - 2 semanas, retirada de la férula.
 - Comprobación clínico- radiológica (Figura 3 C y 3 D).

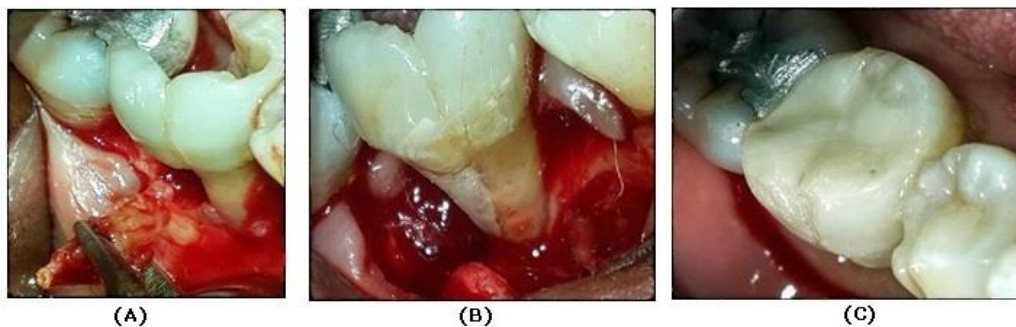


Figura 2. (A) Radiculotomía, (B) Restauración radicular, (C) Restauración coronal

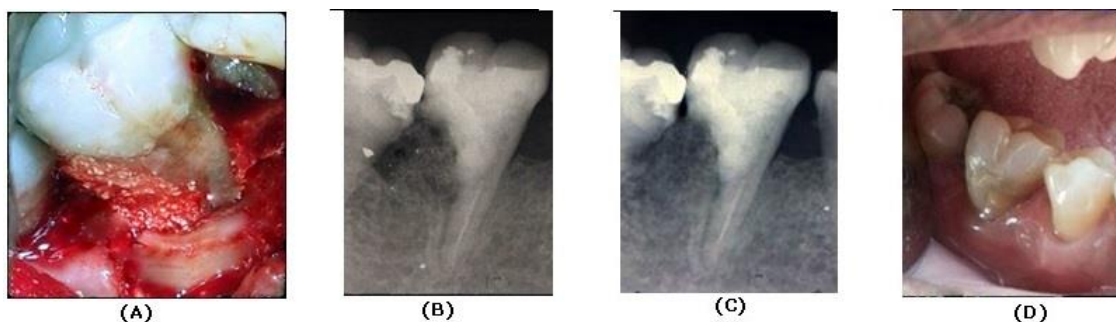


Figura 3. (A) Corrección del defecto óseo con MTA. Vista clínica, (B) Radiografía final, (C) Radiografía evolutiva (1 año), (D) Vista clínica evolutiva (1 año).

Se comprobó una de evolución satisfactoria a 1 año.

Se tuvieron como criterios de evaluación:

Éxito:

- Clínico: Ausencia clínica de dolor, edema y movilidad. Solución de continuidad con sellado periférico. Estabilidad cromática. Contactos proximales conservados.
- Radiográfico: Conservación de la cortical del hueso alveolar, homogeneidad en el trabeculado

DISCUSIÓN

La extirpación de hueso en la cirugía endoperiodontal no es un procedimiento nuevo, Cieszynski, en 1914, ya había documentado el uso de una vía de acceso por colgajo con extirpación de hueso en el tratamiento de la enfermedad periodontal progresiva; en 1928,

óseo, conservación del espacio periodontal, continuidad marginal

Fracaso:

- Clínico: Presencia clínica de dolor, edema y movilidad. No solución de continuidad con sellado periférico. Discromías.
- Radiográfico: Destrucción total o parcial de la cortical del hueso alveolar, trabeculado óseo heterogéneo, espacio periodontal aumentado, discontinuidad marginal.

Ward informó sobre el uso de la gingivectomía y recomendó la reducción de la tabla cortical si había depresión del hueso reticulado interproximal. Crane y Kaplan, en 1931, documentaban evidencias sobre técnicas en las cuales se tallaba un bisel al hueso subyacente.^{1,2}

La amputación radicular (radiculectomía) es la amputación de la porción apical de raíz a la furca o interfurca sin eliminar la porción coronal del diente, el principio de la resección radicular ha sido usado por más de un siglo y la técnica ha resistido la prueba del tiempo como procedimiento quirúrgico conservador. Puesto que es sabido que las radiografías ofrecen información poco detallada sobre los cuerpos dentales; está bien documentado que en casos como el que se presenta (lesión endoperiodontal combinada) la realidad objetiva del avance de la lesión y sus secuelas no se percibe adecuadamente hasta que no se realiza la exposición quirúrgica, razón por la cual se determinó abrir colgajo luego de haber analizado integralmente el caso y preparar varias alternativas terapéuticas previo el modelaje de las posibles situaciones a encontrar.^{7,8}

En el caso a tratar, las deformidades causadas por el componente periodontal de la enfermedad en el hueso marginal o interalveolar

no podían ser corregidas sin suprimir ciertas cantidades de hueso de soporte, además de la raíz distal (gravemente afectada). La posición marginal del hueso se modificó en dos superficies de la raíz distal para corregir la deformidad que, de otro modo, perpetuaría la bolsa periodontal. El hueso que se extirpó en la cirugía periodontal no fue viable como trasplante ni membrana, por resultar escaso, por lo cual se decidió tomar un porción suficiente de un sitio donante autólogo que en este caso fue la zona retromolar homolateral, por razones de similitud en cuanto a la estructura del hueso y consistencia del mismo, además de un mayor

confort y menor daño provocado al paciente, ya que las zonas donante y afectadas estaban muy próximas y bajo el efecto ambas de la misma técnica anestésica.⁹⁻¹¹

En este sentido es importante destacar que el remodelado óseo parcial suponía un resultado inadecuado y reservaba poco o ningún valor terapéutico. Los bordes óseos gruesos y las crestas interproximales, romas o aplanadas, pueden volver a su forma anatómica mediante la osteoplastia, es decir, el cincelado óseo sin extirpación de hueso alveolar, pero los bordes irregulares, cráteres, semitabiques e invasiones de furca requieren invariablemente de una osteotomía para su corrección.^{12,13}

El pronóstico en general depende de la continua terapia periodontal seguida del tratamiento de conductos. La respuesta cicatrizal de la lesión endoperiodontal en su complejidad no es predecible debido a la comunicación periodontal. Sin embargo, algunos estudios revisados han obtenido un pronóstico endodóntico favorable cuando han logrado un ambiente cerrado y protegido para el diente. El problema periodontal que existe en este caso es la posible persistencia de una comunicación directa con el medio bucal. Por lo que se evaluó entonces la capacidad de restauración del diente en cuestión, así como las alternativas terapéuticas que posibilitarían el aislamiento endodóntico-periodontal y favorecerían simultáneamente la óseo integración.^{7-9,14,15}

El defecto intraóseo en general puede ser corregido mediante la formación de nuevo hueso que llene el espacio existente entre la raíz del diente y la pared ósea. El proceso es parecido a la curación de una fractura ósea y también es similar a la restauración de un

alveolo luego de la extracción dentaria. No obstante, es un fenómeno distinto en este caso, en el sentido en que se han de crear un nuevo ligamento periodontal y un nuevo cemento. El maxilar y la rama mandibular se forman por osificación intramembranosa y curan por proliferación y extensión directa de hueso existente, sin que aparezca cartílago. La intervención quirúrgica en la deformidad intraósea, abre los espacios medulares y produce inevitablemente lesiones hísticas.¹⁰⁻¹³

Diversos autores consultados afirman que se desconoce la naturaleza del estímulo que emana del hueso lesionado y origina la diferenciación de estos tejidos, considerándolo el aspecto más importante de cuantos intervienen en la reparación ósea. Sin embargo, luego de algunas investigaciones los autores coinciden con la experiencia de Andreasen y cols, cuando afirman que en la cicatrización de la lesión ósea no se forma callo externo, sino que la curación se produce en el endostio, a partir de un callo interno que está constituido por células osteogénicas que tapizan el interior del hueso y células indiferenciadas contiguas, de la medula ósea y la sangre periférica.^{8,10}

Sin embargo, la simple presencia de las paredes óseas alrededor del defecto no basta para asegurar la regeneración ósea destinada a corregirlo; en este caso se optó por una vez concluido el tratamiento endodóntico convencional, proceder a restaurar de forma inmediata y por vía directa, la corona y la porción cervical de la raíz en cuestión, y asumir un diseño retentivo para el futuro material de relleno, con resina de baja densidad nano híbrida para restauración de raíces y molares fotopolimerizable (3M ESPE®) según el caso,

esto con el objetivo de aislar inmediatamente el tratamiento de la porción endodóntica afectada del segmento periodontal propiamente dicho, para lo cual se consideró el hecho de que no existía movilidad dental y que la altura ósea estaba por encima del tercio medio radicular siendo favorable para el logro de la estabilidad dental.^{13,16}

Luego se seleccionó el agregado de trióxido mineral (MTA) como material de relleno del alveolo y matriz potenciadora en la óseointegración, también se tuvieron en cuenta sus propiedades de adhesión al tejido dentario y, como membrana de contención, se utilizó el hueso autólogo extraído y tallado adecuadamente de la rama posterior de la mandíbula autóloga, el cual fue colocado cuidadosamente de forma que hubiera una solución de continuidad entre la tabla ósea externa remanente y la membrana, mientras además se conservara el espacio interdental, garante de la necesaria fisiología dentoperiodontal y la restauración de la arquitectura gingival normal. Luego se procedió a la síntesis de los tejidos con sutura simple de seda 4-0. Se procedió a colocar una férula flexible por cuatro semanas y evaluar clínica y radiográficamente, e indicar enjuagues de Clorhexidina a 0.2% para evitar infección y acúmulos de placa dentobacteriana^{3,5,8,10-12,17}

Resulta importante destacar, que aun cuando en la literatura revisada se encuentran referentes clínicos a los tratamientos de lesiones endoperiodontales combinadas con toma de la furca, la propuesta que se somete a consideración propone una metodología novedosa, que asume la imbricación de los conocimientos clásicos a los avances

tecnológicos de un modo sistémico.^{6,8,10-11}

CONCLUSIONES

La aplicación del MTA en la restauración endodóntica avanzada combinada con el composite nano híbrido por vía directa, es una

alternativa factible de realizar en una sola visita, y contribuye a una rápida recuperación de las funciones buco-dentales del paciente.

REFERENCIAS BIBLIOGRÁFICAS

1. Namdev R, Jindal A, Bhargava S, Bakshi L, Verma R, Beniwal D. Awareness of emergency management of dental trauma. *Contemp Clin Dent*. 2014 Oct;5(4):507-13.
2. Abou-Rass M. Crack lines the precursors of tooth fractures. Their diagnosis and treatment. *Quintessence International*. 2013; 4: 437-47.
3. Andreasen JO, Andreasen FM, Skeie A, Hjorting-Hansen E, Schwartz O. Effect of treatment delay upon pulp and periodontal healing of traumatic dental injuries: A review article. *Dental Traumatol*. 2002; 18(3): 116-28.
4. Patel PB, Stanton DC, Granquist EJ. Common dental and orofacial trauma: evaluation and management. *Med Clin North Am*. 2014 Nov;98(6):1261-79.
5. Holan G, Eidelman E, Fuks AB. Long-term evaluation of pulpotomy in primary molars using mineral trioxide aggregate or formocresol. *Pediatr Dent*. 2005;27(2):129-36.
6. Colectivo de autores. Normas técnicas de endodoncia. Ciudad de La Habana: Editorial de Ciencias Médicas; 1989.
7. Rodríguez Machado TC, Parejo Maden D, Mayán ReG, Herrero Herrera L, Velázquez Machado C. Lesiones endoperiodontales y mortalidad dentaria. *Rev haban cienc méd* [Internet]. 2014 Ago; 13(4): 547-60. [Consultado: 2014 Sep 29]. Disponible en: http://scielo.sld.cu/scielo.php?script=sci_arttext&pid=S1729-519X2014000400006&lng=es
8. Newman MG, Takei HH, Klokkevold PR, Carranza FA. *Carranza's clinical periodontology*. Philadelphia: Elsevier health sciences; 2011.
9. Ortiz Moncada C. Interpretación clínica de las lesiones periodontales. *MEDISAN* [Internet]. 2012;6(2):[aprox. 5 p.]. [Consultado: 2013 Ene 12]. Disponible en: <http://bvs.sld.cu/revistas/usan/vol6-2-02/san16012.htm>
10. Gutmann JL, Lovdahl PE. Problem-solving challenges in periapical surgery. En: Dolan J, Loher BS, editores. *Problem solving in endodontics: Prevention, identification and management*. Maryland Heights, Missouri: ELSEVIER-Mosby; 2010, p. 325-55.
11. Naylor J. The use of guided tissue regeneration techniques among endodontists: a web-based survey. *Journal of Endodontics*. 2011;37(11):1495-8.
12. Álvarez-Rodríguez J, Clavera-Vázquez T, Becerra-Alonso O, Rodríguez-Ledesma E. Tratamiento endodóntico radical en pulpa no vital en una sola visita. *Rev haban cienc méd* [Internet]. 2014; 13(2):[aprox. 0 p.]. [Consultado: 2014 May 13]. Disponible en: <http://www.revhabanera.sld.cu/index.php/rhab/article/view/329>
13. Mier-Sanabria M, Álvarez-Rodríguez J, Montenegro-Ojeda Y. Restauración estética

transquirúrgica de fractura complicada de corona y raíz en visita única. Rev haban cienc méd [Internet]. 2015; 14(3):[aprox. 0 p.]. [Consultado: 2015 Jun 26]. Disponible en: <http://www.revhabanera.sld.cu/index.php/rhab/article/view/525>

14. Abanto J, Tsakos G, Paiva SM, Carvalho TS, Raggio DP, Bönecker M. Impact of dental caries and trauma on quality of life among 5- to 6-year-old children: perceptions of parents and children. Community Dent Oral Epidemiol.2014 Oct;42(5):385-94.

15.Álvarez-Rodríguez J, Clavera-Vázquez T, Martínez-Asanza D. Actualización de aspectos relacionados con el Síndrome del Diente Fisurado. Rev haban cienc méd [Internet]. 2015; 14(4):[aprox. 0 p.]. [Consultado: 2015 Ago 9]. Disponible en:

<http://www.revhabanera.sld.cu/index.php/rhab/article/view/524>

16.León Valle M, Arada Otero JA, López Blanco MN, Armas Cruz D. Traumatismos dentarios en el menor de 19 años. Rev. cienc méd de pinar del río. [Internet] 2012 sep-oct; 16(5):[aprox. 9 p.]. [Consultado: 18 de Julio 2014]. Disponible en: <http://publicaciones.pri.sld.cu/rev-fcm/rev-fcm16-5/010512.htm>

17.Álvarez Rodríguez J, Clavera Vázquez TJ, Chaple Gil AM. Cánula rígida, alternativa en el tratamiento estético-funcional de la apicoformación por fractura complicada de corona. Rev Cubana Estomatol [Internet]. 2016 Mar ; 53(1): 93-103. [Consultado: 2016 Jun 01]. Disponible en: http://scielo.sld.cu/scielo.php?script=sci_arttext&pid=S0034-75072016000100010&lng=es