

CIENCIAS QUIRÚRGICAS

Caninos permanentes retenidos en pacientes del Hospital Pediátrico Universitario Centro Habana. 2012-2015**Retained permanent canines in patients of the University Pediatric Hospital of Centro Havana. 2012-2015**

Yurian Gbenou Morgan^I, Julio César Hernández Fernández^{II}, Thais García Gómez^{III}

^IEspecialista Primer Grado en Cirugía Máxilofacial. Especialista Primer Grado en Estomatología General Integral. Instructor. Universidad de Ciencias Médicas de La Habana. Facultad de Estomatología "Raúl González Sánchez". La Habana. Cuba. gbenoumorgan@gmail.com

^{II}Especialista Primer Grado en Ortodoncia. Hospital Pediátrico Docente Centro Habana. La Habana. Cuba. juliocesarhdez@infomed.sld.cu

^{III}Licenciada en Estomatología. Hospital Pediátrico Docente Centro Habana. La Habana. Cuba. thaisgg76@nauta.cu

Cómo citar este artículo:

Gbenou Morgan Y, Hernández Fernández JC, García Gómez T. Caninos permanentes retenidos en pacientes del Hospital Pediátrico Universitario Centro Habana. 2012-2015. Rev haban cienc méd [Internet]. 2017 [Consultado:]; 16(4): 595-603. Disponible en: <http://www.revhabanera.sld.cu/index.php/rhab/article/view/1648>

Recibido: 30 de noviembre de 2016.

Aprobado: 7 de junio de 2017.

RESUMEN

Introducción: Los caninos permanentes son dientes importantes para el aparato estomatognático. La retención de estos por limitación física en su erupción debe ser tratada en forma temprana con aparatología ortodóncica que permita una rehabilitación precoz y evitar tratamientos quirúrgicos más cruentos.

Objetivo: Caracterizar los pacientes pediátricos con caninos permanentes retenidos atendidos en el Servicio de Cirugía Máxilofacial del Hospital

Pediátrico Universitario Centro Habana, en el período de 2012 a 2015.

Material y Métodos: Se realizó un estudio retrospectivo descriptivo en pacientes pediátricos con caninos permanentes retenidos atendidos en el Servicio de Cirugía Máxilofacial del Hospital Pediátrico Universitario Centro Habana, durante el período mencionado.

Resultados: Se obtuvo un predominio del sexo femenino (69%). La edad de mayor detección de esta anomalía dentaria fue la de 13 años (26%). El canino permanente que más se retuvo fue el superior derecho (62%). El tipo de retención más

frecuente la constituyó la unilateral (67%). La retención Clase I maxilar fue la de mayor presentación clínica (25%). El tratamiento más empleado fue la excéresis quirúrgica (50%).

Conclusiones: En los pacientes pediátricos estudiados, los caninos retenidos se presentan fundamentalmente en el sexo femenino y los 13 años es la edad de mayor detección de esta

ABSTRACT

Introduction: Permanent canines are important teeth for the stomatognathic system. Their retention, when caused by a physical limitation in their eruption, should be treated soon with orthodontic appliances that allow an early rehabilitation and avoid more invasive surgical treatments.

Objective: To characterize pediatric patients with retained permanent canines treated in the Maxillofacial Surgery Service of the Pediatric Hospital of Centro Havana, from 2012 to 2015.

Material and Methods: A descriptive retrospective study was conducted in pediatric patients with retained permanent canines who were treated in the Maxillofacial Surgery Service during period mentioned.

Results: There was a predominance in the female sex (69 %). The age of higher detection

anomalía dentaria. El canino permanente que más se retiene es el superior derecho (13) por palatino y la excéresis quirúrgica es el tratamiento más empleado.

Palabras clave: Caninos permanentes retenidos, retención dentaria, tratamiento ortodóncico-quirúrgico.

of this tooth anomaly was 13 years old. (26 %). The most retained permanent canine was the upper right one (62 %). The most frequent type of retention was the unilateral one (67 %). Class I maxillary retention was the one that had the greatest clinical presentation (25 %). Surgical exeresis was the most used treatment (50 %).

Conclusions: In the pediatric patients studied, the retained canines presented mainly in the female sex, and 13 years old was the age in which there was a greater detection of this tooth anomaly. The upper right permanent canine in the palatine zone is the most retained (13), and exeresis is the most used treatment.

Keywords: retained permanent canines, tooth retention, surgical-orthodontic treatment.

INTRODUCCIÓN

Los caninos están considerados como la "piedra angular" de la arcada dental. Debido a su ubicación constituyen la "guía canina" y tal como su nombre lo indica son los encargados de guiar a los dientes hasta la posición intercuspídea.¹

La retención de los caninos permanentes es una anomalía dentaria en la cual el diente se

encuentra impedido para erupcionar ya sea por hueso o por dientes adyacentes.²

La frecuencia en que se encuentran los caninos retenidos en el maxilar es 20 veces superior que en la mandíbula. Asimismo, en el maxilar se reporta mayor retención de caninos por palatino que por vestibular. Sin embargo, en la mandíbula existe mayor incidencia de esta anomalía dentaria por vestibular.³

La limitación de la erupción, generará a mediano plazo, daño a estructuras vecinas, por lo que la indicación de tratamiento ortodóncico temprano es vital; sin embargo, el diagnóstico tardío lleva a procedimientos ortodóncicos o quirúrgicos más invasivos.⁴

OBJETIVO

Debido a la escasez de datos epidemiológicos actualizados en este controversial tema a nivel nacional, se presenta el siguiente estudio con el objetivo de caracterizar a los pacientes con

MATERIAL Y MÉTODOS

Se realizó un estudio retrospectivo descriptivo en pacientes pediátricos con caninos permanentes retenidos en el Servicio de Cirugía Maxilofacial del Hospital Pediátrico Universitario Centro Habana, desde el 1ro de septiembre de 2012 a 31 de agosto de 2015.

La muestra estudiada quedó constituida por 105 pacientes, a los que se le confeccionó la historia clínica ambulatoria de cirugía maxilofacial.

Los pacientes recibieron la atención médica en el Servicio de Cirugía Maxilofacial por parte de los especialistas y el personal técnico relacionado con la actividad. Los datos fueron recopilados en una planilla de recolección de datos.

El diagnóstico se estableció con los datos obtenidos en el interrogatorio a pacientes, padres o tutores del menor, examen clínico intrabucal, la interconsulta con el especialista en Ortodoncia del Servicio y los estudios imagenológicos. Los estudios imagenológicos indicados a todos los pacientes incluyeron las

Motivados por la alta frecuencia de esta anomalía dentaria, las divergencias de criterios en el enfoque multidisciplinario para arribar a un resultado satisfactorio, la gran ansiedad que se genera en pacientes, especialistas involucrados en el tratamiento de esta alteración y familiares.

caninos permanentes retenidos atendidos en el Servicio de Cirugía Maxilofacial del Hospital Pediátrico Universitario Centro Habana, en el período de 2012 a 2015.

vistas radiográficas intraorales: periapical, oclusal superior e inferior y la vista radiográfica extraoral: ortopantomografía.

Se estudiaron las siguientes variables:

Edad: determinada por los años cumplidos: 10, 11, 12, 13, 14, 15, 16 y 17 años. A partir de los 9 años de edad brotan los caninos permanentes inferiores y un año más tarde los caninos permanentes superiores. En el Servicio se toman como referencia los 10 años de edad para establecer conducta terapéutica en los pacientes con retardo en la erupción de los caninos permanentes.

Sexo: masculino o femenino.

Canino retenido: Según el canino permanente afectado y su nomenclatura estomatológica; siendo el canino superior derecho (13), canino superior izquierdo (23), canino inferior izquierdo (33) y canino inferior derecho (43). Asimismo, se pueden presentar retenciones múltiples; lo cual complejiza la terapéutica: retención de canino superior derecho e izquierdo (13-23), canino inferior izquierdo y derecho (33-43), canino superior derecho e inferior derecho (13-43),

canino superior derecho, canino inferior izquierdo más inferior derecho (13-33-43), canino superior derecho e izquierdo más canino inferior derecho (13-23-43), canino superior derecho e izquierdo más canino inferior izquierdo (13-23-33).

Tipo de retención: Teniendo en cuenta la cantidad de caninos permanentes retenidos en cada paciente; retención dentaria unilateral, bilateral y bimaxilar.

Clasificación de los caninos permanentes retenidos: Se utilizó la clasificación de Ries Centeno 5 para caninos retenidos superiores e inferiores.

Caninos Superiores

Clase I: Maxilar dentado. Diente ubicado del lado palatino. Retención unilateral. *Clase II:* Maxilar dentado. Dientes ubicados del lado palatino. Retención bilateral. *Clase III:* Maxilar dentado. Diente ubicado del lado vestibular. Retención unilateral. *Clase IV:* Maxilar dentado. Dientes ubicados en el lado vestibular. Retención bilateral. *Clase V:* Maxilar dentado. Dientes ubicados en vestibular o palatino (Retenciones mixta o transalveolar).

Caninos Inferiores

Clase I: Mandíbula dentada. Retención Unilateral. Diente ubicado en el lado lingual. *Clase II:* Mandíbula dentada. Retención

Unilateral. Diente ubicado en lado vestibular. *Clase III:* Mandíbula dentada. Retención bilateral.

Tipo de tratamiento empleado: Los procedimientos quirúrgicos realizados fueron: la eliminación del saco pericoronario u opérculo (operculectomía) con electrobisturí, método ortodóncico-quirúrgico (enlace con dispositivos ortodóncico: brackets y alambre de sutura número 28) y la excéresis del canino afectado, teniendo en cuenta la opinión del especialista en ortodoncia del Servicio.

Los datos se recolectaron y se determinaron según la clasificación de las variables, se procesaron con una base de datos creada en Excel y analizada de manera automática utilizando un paquete estadístico SPSS versión 15.0. Se utilizó el cálculo porcentual como medida de resumen de la información; se presentaron los resultados a través de tablas de salida.

Se contó con el consentimiento informado escrito de los familiares de los pacientes, una vez que se les informó sobre la importancia y objetivos de la investigación. También se les informó que los datos serían utilizados solo por los investigadores y con fines investigativos; que los resultados serían presentados de forma colectiva y no individual.

DESARROLLO

El total de pacientes atendidos fue 105 y en ellos se realizó un total de 139 intervenciones quirúrgicas.

En la Tabla 1 se expone la distribución de pacientes de acuerdo con los grupos de edades y el sexo. Se observó un predominio del sexo

femenino, con 72 pacientes que constituyó 69% de la población estudiada. Igualmente, se observó que los 13 años fue la edad de mayor frecuencia de detección de caninos permanentes retenidos, donde se encontraba enmarcada 26% de la población afectada.

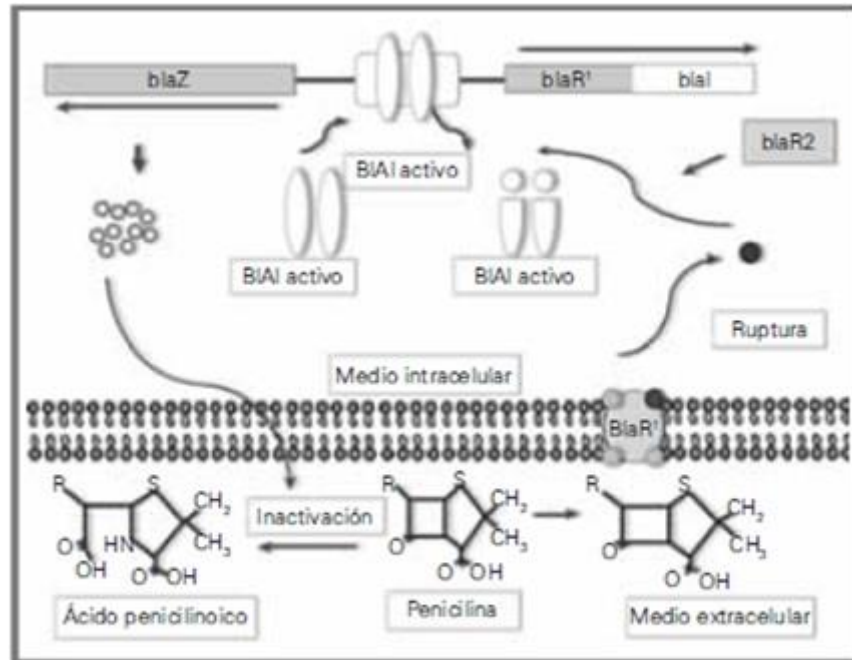


Figura 1. Resistencia a la penicilina está mediada por el gen *blaZ*³⁷

En la Tabla 2 se muestra que el canino permanente que más se retiene es el superior derecho (13), y se encuentra en 62% de los

pacientes estudiados, teniendo en cuenta las diferentes variantes de retención en ambos maxilares.

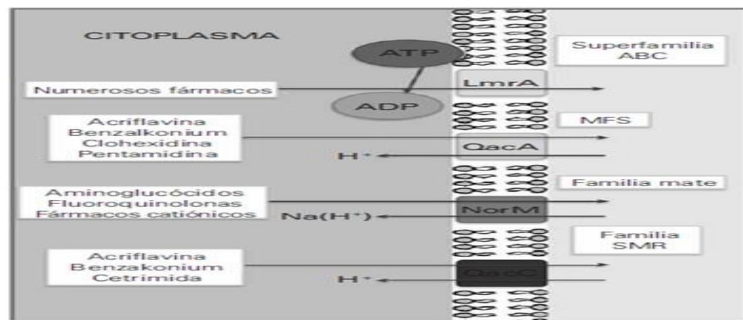


Figura 2. Bombas de excreción multiresistentes a fármacos en gram positivos³⁷

La Tabla 3 indica que el tipo de retención más frecuente es la unilateral al presentarse en 67% de los examinados.




Figura 3. Bombas de excreción en gram negativos³⁷

La Tabla 4 muestra la distribución de pacientes según la clasificación para caninos permanentes retenidos de Ries Centeno,⁵ siendo la retención

unilateral en el maxilar por palatino la de mayor prevalencia (25%), seguida por la retención mixta o transalveolar (Clase V maxilar, 24%).




Figura 3. Bombas de excreción en gram negativos??

La Tabla 5 define como los tratamientos más empleados: la excéresis quirúrgica (50%) y el método quirúrgico ortodóncico de enlazar el

diente retenido y llevarlo a su posición en la arcada (33%).




Figura 3. Bombas de excreción en gram negativos??

DISCUSIÓN

Teniendo en cuenta los resultados obtenidos por Upegui,⁶ quien en su serie de casos corrobora que la retención de los caninos permanentes es dos veces más común en las mujeres que en los hombres; los resultados del autor coinciden igualmente con la anterior investigación y el estudio realizado por Peck.⁷

Según autores como Kuftinec⁸ y Aspira,⁹ la retención prolongada de los caninos permanentes puede considerarse como un parámetro clínico para sospechar de impactación canina a partir de los 13 años de edad. En la presente investigación se obtuvo la mayor detección de esta anomalía dentaria a los 13 años igualmente. Sin embargo, en la experiencia del Servicio de Cirugía Maxilofacial del Hospital Pediátrico Centro Habana se consideran los 10 años de edad como referencia

para establecer conducta terapéutica precoz ante una retención del grupo canino. En esta etapa de la vida resulta de vital importancia el tratamiento estomatológico ortodóncico preventivo. Por lo que se hace indispensable un estrecho seguimiento clínico radiográfico desde la atención primaria de salud en Estomatología ante la sospecha de ausencia clínica de un canino en la arcada. Asimismo, ante la presencia de esta anomalía dentaria la indicación protocolarizada es la remisión de estos pacientes a segundo nivel de atención en Cirugía Maxilofacial u Ortodoncia.

En cuanto a la presentación clínica, la condición unilateral es más frecuente que la bilateral y llega a valores hasta 87,5% según Prskalo,¹⁰ 80% según Schindel¹¹ y 69,4% según Upegui.⁶ En la presente investigación se encontró igualmente 67%.

Se discrepa con los resultados obtenidos por Kim,¹² quién reporta afectación ligeramente mayor del lado superior izquierdo. Al igual que para Upegui,⁶ la población estudiada mostró mayor impactación en el sector antero-superior derecho.

En lo referente a la ubicación buco-lingual del canino, Upegui⁶ refiere que 69,4% fueron localizados por vestibular, lo que difiere de lo encontrado en esta serie de casos, en la que la ubicación palatina fue la más frecuente.^{13,14,15,16}

Flores¹⁷ considera que los caninos superiores son los dientes permanentes que se presentan retenidos con mayor frecuencia, de los cuales, las dos terceras partes corresponden a la ubicación por palatino. Mientras, corresponden a una tercera parte de las retenciones, las localizaciones por vestibular o dentro del alveolo. Todo lo anterior se encuentra en consonancia con los resultados obtenidos en la presente investigación.

Otros autores como Archer,¹⁸ Donado¹⁹ y Lars²⁰ plantean que el tratamiento de elección es el uso de aparatología ortodóncica, que permita el descenso de la pieza dentaria. En caso de fracaso del manejo ortodóncico o ante un diagnóstico tardío se procede a la cirugía como

medio curativo. En efecto, a pesar de que en la serie del autor se observó un claro predominio del método quirúrgico, debido a la alta prevalencia de caninos permanentes retenidos en posición desfavorable por palatino, se concuerda con el criterio de que el tratamiento de primera elección en la actualidad es el método ortodóncico-quirúrgico.

La principal limitación de este estudio se basa en la recepción tardía de los pacientes procedentes de las áreas de salud para ser valorado por un equipo multidisciplinario en el segundo nivel de atención sanitaria integrado por las especialidades de cirugía maxilofacial, ortodoncia, prótesis y estomatología general integral.

Todo lo anterior, le plantea un desafío a todas las especialidades con vista a estrechar su vinculación en función de este tipo de pacientes, la implementación de los diferentes procedimientos quirúrgicos más actualizados y el empleo adecuado de los medios ortodóncicos específicos para disminuir la alta morbilidad en caninos retenidos en posición palatina en el maxilar o posición lingual en la mandíbula ejemplificada en esta serie de casos estudiados.

CONCLUSIONES

Los caninos retenidos se presentan fundamentalmente en el sexo femenino y los 13 años es la edad de mayor detección de esta anomalía dentaria. El canino permanente que

más se retiene es el superior derecho (13) por palatino y la excéresis quirúrgica es el tratamiento más empleado.

REFERENCIAS BIBLIOGRÁFICAS

1. Lira A, Motes AJ, Melo E. Caninos superiores permanentes impactados. Revisión de literatura y presentación de caso clínico. Rev Acta Odontol Venez

[Internet]. 2011 [Consultado: 2015 Ene 4];49(1):1-2. Disponible en: <http://www.actaodontologica.com/ediciones/art20?i>

- [ssn=0001-6365;year=2011;volumen=49;issue1;spage=1;epage2;aulast=Lira](#)
2. Quintana JC, Algozain Y, Quintana M. Tratamiento quirúrgico de los dientes retenidos en el servicio de cirugía máxilofacial de Artemisa (1994- 2010). Rev. Acta. Odon. Col. [Internet]. 2015[Consultado: 2015 Sep 20];5(1):57-63. Disponible en: <http://www.revistas.unal.edu.co/index.php/actaodontocol?issn=2027-7822;year=2015;volumen=5;issue=1;spage=57;epage=63;aulast=Quintana>
 3. Revelo Pérez LA, Espinosa Morales JG. Transmigración del canino mandibular. Reporte de un caso clínico y revisión de la literatura. Rev ADM [Internet]. 2013 [Consultado: 2014 Jul 28];70(4):202-8.]. Disponible en: <http://www.medigraphic.com/pdfs/adm/od-2013/od134h.pdf>
 4. Vázquez D, Martínez M. Frecuencia de retenciones dentarias en radiografías panorámicas, presentación de un estudio de 1000 pacientes. Rev Acta Odont Venez. [Internet]. 2013 [Consultado: 2014 Jul 28];51(1):3. Disponible en <http://www.actaodontologica.com/ediciones/2013/1/>
 5. Ries Centeno G. Cirugía bucal. 10ma Edición. Buenos Aires: Editorial El Ateneo; 2001, p. 21-30.
 6. Upegui JC, Echeverri E, Ramírez DM. Determinación del pronóstico en pacientes que presentan caninos maxilares impactados de la Facultad de Odontología de la Universidad de Antioquia. Rev Fac Odon Univ Antioq. [Internet].2009 [Consultado: 2014 Jul 28]; 21(1):75-85. Disponible en: <http://www.scielo.org.co/pdf/rfoua/v21n1/v21n1a08.pdf>
 7. Peck S, Peck L, Kataja M. The palatally displaced canine as a dental anomaly of genetic origin. Angle Orthod. [Internet]. 1994 [Consultado: 2014 Jul 28];64(4):249-56. Disponible en: <https://www.ncbi.nlm.nih.gov/pubmed/7978519>
 8. Kuftinec MM, Stom D, Shapira Y. The impacted maxillary canine: II. Clinical approaches and solutions. J Dent Child. [Internet]. 1995[Consultado: 2014 Jul;62(5):325-34. Disponible en: <https://www.ncbi.nlm.nih.gov/pubmed/8550921>
 9. Shapira Y, Kuftinec MM. Early diagnosis and interception of potential maxillary canine impaction. J Am Dent Assoc. 1998; 129(10):1450-54.
 10. Prskalo K, Zjaca K, Skarić-Jurić T, Nikolić I, Anić-Milosević S, Lauc T. The prevalence of lateral incisor hypodontia and canine impaction in Croatian population. Coll Antropol. 2009;32(4):1105-09.
 11. Schindel RH, Duffy SL. Maxillary transverse discrepancies and potentially impacted maxillary canines in mixed dentition patients. Angle Orthod. 2007;77(3):430-5.
 12. Kim NY, Baek SH. Cleft sidedness and congenitally missing or malformed permanent maxillary lateral incisors in Korean patients with unilateral cleft lip and alveolus or unilateral cleft lip and palate. Am J Orthod Dentofacial Orthop. 2006;130(6):752-8.
 13. Torres D, Hita P, Azcárate F. What are the histologic effects of surgical and orthodontic treatment on the gingiva of palatal impacted canines. J Oral Maxillofac Surg. 2015;73(12):2273-81.
 14. Jain S, Agrawal M, Jain S. Evaluation of the mandibular arch in patients with impacted permanent lower canines. Aust Orthod J. 2015 May;31(1):37-41.
 15. Miresmaeili A, Farhadian N, Mollabashi V, Yousefi F. Web-based evaluation of experts' opinions on impacted maxillary canines forced eruption using CBCT. Dental Press J Orthod. 2015;20(2):90-9.
 16. Troya Borges E, Martínez Abreu J, Padilla Suárez E, Matos Campo MR. Tratamiento quirúrgico de caninos retenidos en el municipio Colón. Años 2013–2014. Rev Méd Electrón [Internet]. 2016 Feb-Mar; 38(2): 123-31. [Consultado: 2017 Jun 4]. Disponible

en: <http://www.revmedicaelectronica.sld.cu/index.php/rme/article/view/2940/1608>

17. Flores JM. Manejo quirúrgico de caninos retenidos. Rev Actualiz Clín. 2012;(2)8:1371-4.

18. Archer W. Cirugía bucal. 2da Edición. Michigan: Editorial Mundi; 2009, p. 151.

19. Donado M, Blanco S. Cirugía bucal. Patología y técnica. 3ra edición. Madrid: Editorial Masson; 2005, p.443- 51.

20. Lars A. Tratamiento de las inclusiones dentarias. Otras inclusiones. En: Navarro C. Cirugía Oral. Madrid: Editorial Elsevier; 2014, p. 295-98.