

Universidad de Ciencias Médicas de La Habana
Facultad de Estomatología

Terapia fototer 101-m para el tratamiento de la hiperestesia dentinaria. Presentación de un caso clínico

Fototer 101-m therapy for dentine hyperesthesia treatment. Case report

Isabel Trotman Vinageras^I; Velsys Lázara Ortiz Cabrera^{II}; Janeth Méndez González^{III}

^IAsistente. *Master* en Salud Bucal. Especialista Primer Grado de Periodoncia. Calle 35 núm. 5616 entre 56 y 58. Playa. La Habana. Teléfono: 8631248.

^{II}Especialista Primer Grado de Estomatología General Integral. Calle 23 núm. 508 apto 2B entre G y H. Plaza. La Habana. Teléfono: 8322158. E-mail: velsysortiz@infomed.sld.cu

^{III}Estudiante 4to año de Estomatología. Alumna Ayudante de Periodoncia. Edificio A49 apto 1 zona 19, Alamar, Habana del Este. La Habana. Teléfono: 7653753.

RESUMEN

Introducción: La Hiperestesia Dentinaria se define como «el dolor que surge de la dentina expuesta de forma característica, por reacción ante estímulos químicos, térmicos, táctiles u osmóticos, que no es posible explicar como surgido de otra forma o trastorno dental». Esta sensación dolorosa siempre es provocada y nunca espontánea. Existen diferentes métodos terapéuticos para su tratamiento; entre las tendencias actuales, podemos encontrar como parte de las terapias luminosas el Fototer 101-M, basado en el uso de radiación monocromática infrarroja para actuar como bioestimulante, antiinflamatorio, analgésico y trófico. **Objetivo:** Para describir nuevas terapias alternativas efectivas que sean capaces de disminuir o eliminar esta sensación dolorosa, presentamos un caso clínico. Presentación del caso. Se trata de una paciente femenina de 27 años de edad, quien acude a consulta por presentar dolor en zona de los dientes 13 y 14, la cual fue diagnosticada con Hiperestesia Dentinaria y tratada bajo consentimiento informado con la terapia

Fototer en sesiones continuas por un primer ciclo de 10 días, incidiendo el Led perpendicular al área afectada de forma puntual. Se descansó por un mes; se repiten solo seis sesiones nuevamente en el segundo ciclo, remitiendo el síntoma dolor desde la quinta sesión del primer ciclo. **Conclusiones:** No se observaron reacciones adversas durante el tratamiento y se recomienda la terapia Fototer-101 como otra alternativa posible de tratamiento para la Hiperestesia Dentinaria.

Palabras clave: Hiperestesia dentinaria, terapia luminosa, fototer 101-M.

ABSTRACT

Introductio: Dentine hyperesthesia is defined as a pain that arises from the exposed dentine by a peculiar way of reaction to chemical, thermal, tactile or osmotic stimulus. This type of pain is always caused and it is never spontaneous. There exists different therapeutic methods for its treatment. As part of the luminous therapies we can find Fototer 101-M which is based on infrared monochromatic radiation that acts as analgesic and anti-inflammatory agent.

Objective: We are presenting a case report with the objective of finding new alternative effective therapies that might be able to eliminate or diminish this painful sensation. Case presentation She is a 27 years old patient who comes for consultation complaining of pain in zone 13 and 14 and she was diagnosed of Dentine hyperesthesia. She was applied with the mentioned therapy in repeated sessions for a 10 days cycle impacting the affected area with perpendicular light emitting diode (LED). After resting for 1 month 8 more sessions were repeated in a 2nd cycle remitting pain after the fifth session of the first cycle. **Conclusion:** There were not adverse reactions during the treatment.

Key word: Dentine, hyperesthesia, bright therapy, Fototer 101-M.

INTRODUCCIÓN

La Hiperestesia Dentinaria se define como el dolor que surge de la dentina expuesta, por reacción ante estímulos químicos, térmicos, táctiles u osmóticos. Esta sensación dolorosa siempre es provocada, su intensidad es variable, de corta duración, agudo y desaparece al retirar el estímulo, pudiendo llegar a convertirse en una molestia constante.^{1,2} Esta afección se presenta en más de 40 millones de individuos y es un síntoma encontrado con frecuencia en la población, pudiendo afectar a 1 de cada 6 personas en la tercera década de vida, aumentando el número hacia la quinta década, debido a la enfermedad periodontal. Los dientes más afectados son los caninos y premolares en sus caras vestibulares.^{1,3} El diagnóstico de la Hiperestesia Dentinaria se realiza a través del interrogatorio y el examen clínico. De todas las teorías que tratan de explicar el dolor dentinario, la teoría hidrodinámica parece ser la más acertada.⁴⁻⁶

El tratamiento de la Hiperestesia va encaminado a eliminar la causa, protegiendo además la dentina expuesta; para ello, existen diversos agentes y teniendo en cuenta el modo de acción, van encaminados a reducir la solubilidad del calcio, ocluir

los túbulos dentinarios y estabilizar la membrana celular, para reducir los potenciales de acción que desencadenan la respuesta del dolor.² Entre las tendencias actuales, encontramos la obturación mecánica de los túmulos, mediante selladores dentinarios; el uso de la resina, cuando la pérdida de tejido es considerable o existe recidiva y la estimulación de la formación de dentina reparativa para obliterar los túmulos, a través de la terapia luminosa como es el caso del láser.⁷

Dentro de la terapia luminosa, podemos encontrar además el Fototer 101-M, equipo de producción cubana, fabricado en el Instituto de Materiales y Reactivos de la Universidad de La Habana (IMRE), basado en el uso de radiación monocromática infrarroja, no coherente, de diodo emisor de luz de arseniuro de galio para la aplicación fototerapéutica sobre puntos de Acupuntura y otras zonas afectadas, con efectos antiinflamatorios, analgésicos y tróficos, al tiempo que mejora y proporciona alivio funcional orgánico en el cuerpo humano. En el campo de la Estomatología, su uso ha sido menor, pero se tienen referencias de su aplicación en la alveolitis, la hiperplasia inflamatoria del paladar, trastornos del ATM y otras enfermedades sobre las que la literatura no reporta su tratamiento anterior con este tipo de luz, por lo que constituye una novedad del Fototer.^{8,9}

Objetivo: Describir los resultados de la terapia con Fototer 101-M en un paciente con Hiperestesia Dentinaria.

Presentación del caso clínico

Paciente femenina de 27 años de edad, acude a consulta por dolor intenso en zona de los dientes 13 y 14; se le diagnostica una Hiperestesia Dentinaria primaria a través del interrogatorio, el cual se desencadena ante sustancias ácidas, dulces, fríos o calientes, lo que produce molestias durante varios segundos pero que cesa al retirar el estímulo; cuando exploramos la unión amelo cementaria con el explorador, la paciente refiere molestia localizada con precisión. Al examen clínico observamos recesión periodontal con dentina cervical expuesta. Bajo consentimiento informado, decidimos aplicar terapia luminosa Fototer 101-M.

MATERIAL Y MÉTODOS

Para la fototerapia se realizó la asepsia y antisepsia del campo operatorio, el aislamiento relativo de la zona afectada y el uso del eyector de saliva, secado con algodón sobre la zona a tratar. Se hizo incidir el rayo luminoso de forma perpendicular y puntualmente (mesial, vestibular y distal) de los dientes que presentan hiperestesia, durante 1 minuto (Fig.). El control de la remisión del dolor se realizó deslizando el explorador sobre la zona tratada. Se aplicaron 10 sesiones continuas por un primer ciclo; se descansó por un mes y se repitieron solo 6 sesiones nuevamente por segunda vez.

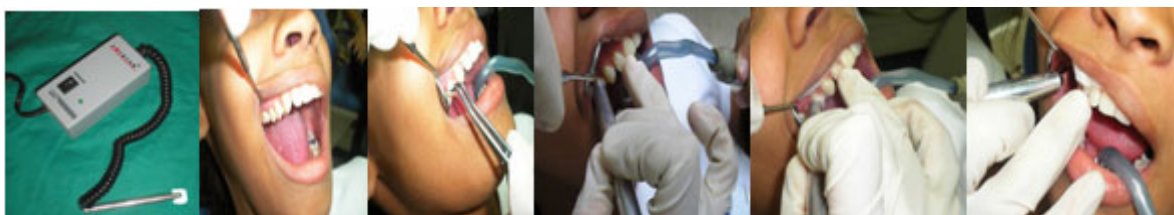


Figura. Aplicación puntual del rayo.

RESULTADOS

-Se constató por el método táctil, ligera mejoría de la sintomatología en la primera sesión de terapia Fototer.

-Al quinto día del primer ciclo, la paciente refirió notable mejoría y ya al décimo día había remitido el síntoma dolor.

-En un segundo ciclo solo fueron necesarias seis sesiones de aplicación.

DISCUSIÓN

Se revisó en formato electrónico en los buscadores de Google, Wickipedia y Medline y el tratamiento actual se basa en la teoría hidrodinámica, donde se reportan resultados alentadores con el uso del láser de baja potencia para estimular formación de dentina reparativa que obture los túbulos dentinales y provoque un efecto analgésico inmediato.¹⁰ Con la aplicación de terapia Fototer en este caso clínico, se observó remisión del dolor que aumentó paulatinamente con las sesiones de tratamiento y logró eliminación total de la sintomatología al finalizar el mismo. Pocas investigaciones con láser comparan un tratamiento con otro y en su mayoría se realizó comparando el agente con un control negativo o con un placebo.¹⁰ No se reportó tratamiento anterior para Hiperestesia Dentinaria con Fototer-101-M.

CONCLUSIONES

-No se observaron reacciones adversas durante el tratamiento de este caso clínico.

-Se recomienda la terapia con Fototer como otra alternativa posible de tratamiento para la Hiperestesia Dentinaria.

REFERENCIAS BIBLIOGRÁFICAS

1. Berastegui JE. Características clínicas de la permeabilidad dentinaria: sensibilidad dentinaria (en línea). Facultad de Odontología de Barcelona. Disponible en: <http://www.gobsystems.com/papers/general/art8.htm>. Acceso: 16 de mayo 2009.
2. Solórzano AD, Naya GG, Correa JMA, Martorell SG, Torres CC, Morales EF, *et al.* Guías Prácticas Clínicas de Estomatología. Ciudad de LaHabana: ECIMED; 2003.
3. Araujo IC, Emmi DT, Pinheiro HHC, Araujo MVA, Santos RT, Carvalho MG, *et al.* Hiperestesia dentinaria: etiología diagnóstico e formas de tratamento-uma revisao(en línea). 2006. Disponible en: <http://www.odontologia.com/br/artigos-asp2daed-6208620 idep411er=s-33k>. Acceso 26 de mayo 2009.

4. Decristo CH. Hipersensibilidad dentinaria-higiene dental y consideraciones periodontales. Int Dent J. 2002; (Suppl 5): 385-93.
5. Goldman H. Dentine sensitivity: A periodontist's perspective. Comp Cont Dent Rd. 1982.
6. Barroso M. Clínica Estomatológica Bejucal. Hiperestesia Dentinaria. Revista Habanera de Ciencias Médicas. La Habana. 2008; 14(1).
7. Ríos Salía E. Hipersensibilidad dental. RESPYN [serie en internet]. 2003 [citado abril 2005]; (7): [aprox. 3p]. Disponible en: <http://www.uanl.mx/publicaciones/respyn/especiales/ee-7-2003/04.htm>. Acceso: 2 de junio 2009.
8. Fototer: Efectivo uso de la luz como terapia. Periódico Trabajadores (en línea) 2005. Disponible: <http://edicionesanteriores.trabajadores.cu/ciencia/Fototer.htm> Acceso 2 de junio 2009.
9. Terapia Luminosa Fototer 101-M. Manual del usuario. Instituto de Materiales y Reactivos de la Universidad de La Habana (IMRE). Cuba: 1995.
10. Valiente Zaldivar CV, Andreu MIG. Laserterapia y Laserpuntura para Estomatología. Ciudad de La Habana: ECIMED; 2006.

Recibido: 7 de marzo de 2011.

Aprobado: 15 de julio de 2011.