



CIENCIAS QUIRÚRGICAS  
PRESENTACIÓN DE CASO

**Fundus flavimaculatus. Presentación de caso**

**Fundus flavimaculatus. Case presentation**

Daime Álvarez López<sup>1\*</sup>, Ayetza Baglán Pichardo<sup>1</sup>, Odalys Herreras Cardoso<sup>1</sup>

<sup>1</sup>Universidad de Ciencias Médicas de La Habana. Hospital Docente Clínico Quirúrgico “Comandante Manuel Fajardo”. La Habana, Cuba.

\*Autor para la correspondencia: [daime@infomed.sld.cu](mailto:daime@infomed.sld.cu)

**Cómo citar este artículo**

Álvarez López D, Baglán Pichardo A, Herreras Cardoso O. Fundus flavimaculatus. Presentación de caso. Rev haban cienc méd [Internet]. 2019 [citado ]; 18(5):778-785. Disponible en: <http://www.revhabanera.sld.cu/index.php/rhab/article/view/2345>

Recibido: 08 de mayo del 2018.

Aprobado: 08 de mayo del 2019.

**RESUMEN**

**Introducción:** La Enfermedad de Stargardt, o *fundus flavimaculatus* es la distrofia macular juvenil más frecuente, responsable hasta 7 % de las distrofias maculares. Pueden ser difíciles de abordar por diversos motivos. El diagnóstico diferencial a veces es difícil, y varias de estas enfermedades producen ceguera legal a una edad relativamente joven.

**Objetivo:** Describir el proceso diagnóstico de una

entidad poco común con forma de presentación infrecuente.

**Presentación de caso:** Se presenta el caso de una paciente de 21 años de edad, de raza blanca, con el diagnóstico de Enfermedad de Stargardt con *fundus flavimaculatus*. El diagnóstico se realizó teniendo en consideración los antecedentes patológicos personales, el examen físico mediante la oftalmoscopia directa e indirecta, la



agudeza visual sin y con corrección, test de visión al color, angiografía fluoresceínica, tomografía de coherencia óptica (OCT) y electroretinograma. Se realizó una investigación de dicho tema por lo poco frecuente que resultan estas dos variantes de una misma enfermedad en la primera década de la vida.

**Conclusiones:** La mayoría de las distrofias

retinianas tiene desde el punto de vista clínico sus semejanzas, en cambio su evolución y pronóstico pueden ser diferentes.

**Palabras claves:** enfermedad de Stargardt, *fundus flavimaculatus*, distrofias maculares, tomografía de coherencia óptica, angiografía fluoresceínica, pronóstico.

### ABSTRACT

**Introduction:** Stargardt's Disease or *fundus flavimaculatus* is the most frequent juvenile macular dystrophy that is responsible for 7 % of macular dystrophies. They can be difficult to address because of several reasons. The differential diagnosis is sometimes difficult to make and some of these diseases can cause legal blindness at a relatively young age.

**Objective:** To describe the diagnostic process of an unusual entity with an infrequent form of presentation.

**Case presentation:** We present a case of a 21-year-old white female patient with the diagnosis of Stargardt's Disease with *fundus flavimaculatus*. The diagnosis was made taking into account personal pathological antecedents, the physical examination by direct and indirect

ophthalmoscopy, assessment of visual acuity with and without correction, color vision test, fluorescein angiography, optical coherence tomography (OCT), and electroretinogram. Research on the topic was carried out because of the unusual appearance of these two variants of the same disease in the first decade of life.

**Conclusions:** The majority of retinal dystrophies are similar from the clinical point of view; however, their evolution and prognosis can be different.

**Keywords:** Stargardt's Disease, *fundus flavimaculatus*, macular dystrophies, optical coherence tomography, fluorescein angiography, prognosis.

### INTRODUCCIÓN

La Enfermedad de Stargardt, o fundus flavimaculatus, es la distrofia macular juvenil más frecuente, responsable de 7 % de las distrofias maculares.<sup>(1,2)</sup> Fue descrita en 1909, por el alemán Karl Bruno Stargardt,<sup>(1)</sup> cuyos afectados presentaban atrofia macular, reducción progresiva y grave de la visión central, asociada a

pequeñas manchas amarillentas profundas, típicamente en la primera y segunda décadas de la vida.<sup>(2,3)</sup> En 1963, el término fundus flavimaculatus fue introducido por Franceschetti,<sup>(4)</sup> en el que describe un cuadro similar en el que las manchas amarillentas se extienden hacia la retina periférica, la cual



aparece sobre todo en el adulto joven.<sup>(5,6,7,8)</sup> Teniendo en cuenta la baja frecuencia de la enfermedad y que se trata de una distrofia retiniana que se precisa de más estudio para

### PRESENTACIÓN DEL CASO

En la consulta de oftalmología del Hospital Docente Clínico Quirúrgico “Comandante Manuel Fajardo” se atendió una paciente de 21 años de edad, color de la piel blanca, quien asiste a consulta refiriendo “desde hace 5 años atrás he venido perdiendo la visión, pero he notado que en los últimos 4 meses mi situación visual ha empeorado casi no puedo leer y veo muy borroso”.

Al examen físico oftalmológico de su consulta inicial, presentaba una agudeza visual corregida de 20/80 en ojo derecho (OD) y de 20/50 en ojo izquierdo (OI) y una capacidad visual que no mejora con agujero estenopeco, presión intraocular de 15 mm hg en ambos ojos (AO). En la biomicroscopía del segmento anterior no se detectaron alteraciones en AO. Se realiza oftalmoscopia binocular indirecta en la que se evidenciaron lesiones retinianas hiperpigmentadas ovaladas con aspecto moteado, rodeada por una imagen blanquecina con aspecto “en baba de caracol”, por fuera de

mayor comprensión, nos propusimos el **objetivo** de describir el proceso diagnóstico de una entidad poco común con forma de presentación infrecuente.

las arcadas temporales se observan lesiones pequeñas, puntiformes hipopigmentadas, diseminadas. En el examen físico de la consulta actual encontramos:

Examen físico ocular:

Ambos ojos:

Anexos: Sin alteraciones.

Segmento anterior: Sin alteraciones.

Medios: Transparentes.

Fondo de ojo: (Oftalmoscopia directa e indirecta).

De color rojizo en el que se observan las mismas lesiones ya descritas en la consulta inicial. (Figura 1).

Agudeza visual sin corrección:

OD: Cuenta dedos

OI: Movimientos de mano

Agudeza visual con corrección (VAP):

OD: -2.00 esf - 0.75 x 85° AV: 0.15

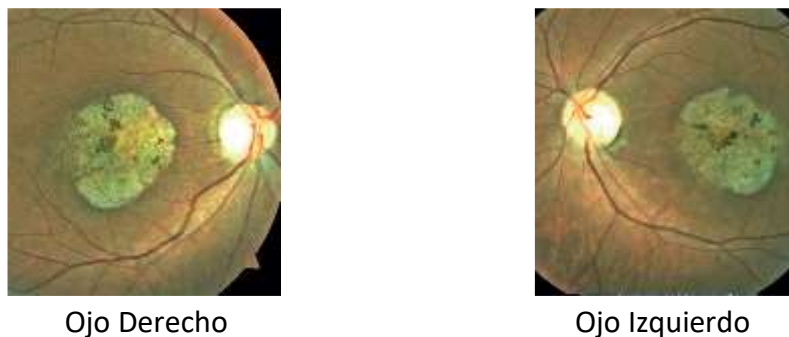
OI: -1.50 esf - 0.50 x 90° AV: 0.15

Test de visión al color (Ishihara): Patológico.

OD: 1/21

OI: 4/21





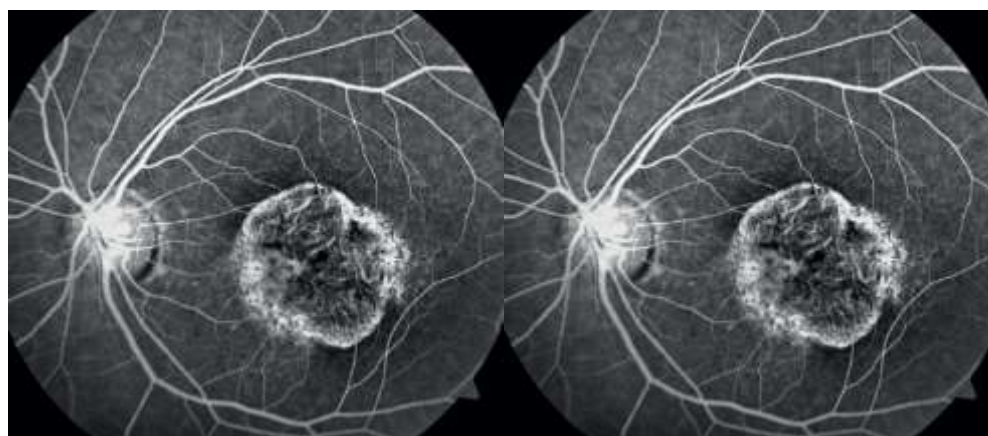
Ojo Derecho

Ojo Izquierdo

**Figura 1.** Imagen del fondo de ojo

En la angiografía fluoresceínica se observó papila de aspecto normal, silencio coroidal en las

primeras fases del examen y algunas lesiones pisciformes hiperfluorescentes. (Figura 2).



Ojo Derecho

Ojo Izquierdo

**Figura 2:** Angiografía fluoresceínica papila normal, silencio coroidal en las primeras fases del examen y algunas lesiones pisciformes hiperfluorescentes.

Se le realiza una tomografía de coherencia óptica (OCT) que mostró disminución del espesor de la retina en la región macular en AO. En el electroretinograma, se registró disminución de la amplitud de la respuesta en todas sus fases.

La paciente evolucionó en un intervalo de 4 meses con empeoramiento de la agudeza visual,

alcanzó una visión cuenta dedos en OD y movimiento de mano en OI, se realiza OCT evolutivo y se observa mayor disminución del espesor en la región macular en AO. Se interconsulta el caso con el servicio de baja visión para tratamiento con ayudas ópticas.

## DISCUSIÓN

Las distrofias maculares pueden ser difíciles de abordar por diversos motivos. El diagnóstico diferencial a veces es difícil, y varias de las enfermedades producen ceguera legal a una edad relativamente joven.

El *fundus flavimaculatus* y la Enfermedad de Stargardt son variantes de una misma enfermedad heredadas de forma autosómica recesiva, ocasionadas por una mutación en un mismo gen ABCA4,<sup>(7,9,10,11)</sup> responsable este del correcto funcionamiento del mecanismo de fototransducción, así como de la eliminación de los subproductos tóxicos derivados del metabolismo del ciclo de la visión, el mal funcionamiento de este gen conduce al depósito de lipofuscina y la atrofia del epitelio pigmentario de la retina, seguido de la degeneración de los fotorreceptores sobre todo en la zona macular, lo que provoca una pérdida de la visión central.<sup>(8,9,12,13)</sup>

La edad de inicio y las características clínicas iniciales de la Enfermedad de Stargardt son bastante variables; a veces, incluso, en personas de la misma familia. Un paciente puede tener pérdida de visión y cualquier combinación de la tríada clínica de atrofia macular, manchas y coroides oscura. Los signos que no estén presentes en la consulta inicial pueden aparecer posteriormente en la evolución del trastorno. Aunque en la mayoría de los pacientes el trastorno es lentamente progresivo, la expresividad puede variar desde una distrofia de los conos-bastones leve a una distrofia progresiva en la que hay un escotoma central creciente con el paso del tiempo.

Para establecer el diagnóstico en este paciente de Enfermedad de Stargardt con *fundus flavimaculatus* se tuvo en cuenta la edad de presentación de la enfermedad que fue alrededor de los 16 años de edad con afectación de la visión central bilateral, así como los hallazgos al examen físico (oftalmoscopia indirecta) se encontraron lesiones retinianas hiperpigmentadas ovaladas con aspecto moteado, rodeada por una imagen blanquecina con aspecto “en baba de caracol”; llama la atención la presencia por fuera de las arcadas temporales, lesiones redondas, pequeñas, puntiformes amarillentas, hipopigmentadas, diseminadas por el polo posterior y coloración rojiza del fondo de ojo que nos hace pensar en un *fundus flavimaculatus*; este último se presenta en la edad adulta, no siendo frecuente que se encuentren estas características en un mismo paciente.<sup>(14,15,16)</sup>

Debemos resaltar la importancia de las pruebas diagnósticas como la angiografía fluoresceínica en la que se observó el silencio coroideo en las primeras fases, así como algunas lesiones pisciformes hiperfluorescentes, el OCT y el electrorretinograma descritos ya anteriormente. No se presentó ningún tipo de dificultad al realizar las pruebas diagnósticas, pues contamos con el equipamiento necesario en nuestro medio. El diagnóstico clínico de Enfermedad de Stargardt se confirma por el hallazgo de una “coroides oscura” en la angiografía con fluoresceína. Este fenómeno, en el que la circulación retiniana resalta sobre una coroides hipofluorescente, está presente en, al menos, 80 % de los pacientes con



el trastorno. Aunque la ausencia de este signo no descarta la Enfermedad de Stargardt, su presencia es bastante específica de esta. Se cree que el signo de la coroides oscura representa el enmascaramiento de la fluorescencia coroidea por una acumulación de pigmento similar a lipofuscina en todo el epitelio pigmentario de la retina.<sup>(9,13,17,18)</sup> Las numerosas lesiones hiperfluorescentes que se evidencia en la angiografía en pacientes con manchas parecen representar defectos de la transmisión alrededor de las manchas.

El diagnóstico diferencial de la Enfermedad de Stargardt incluye las entidades que pueden producir una maculopatía atrófica, entre ellas la Enfermedad de Best o distrofia viteliforme macular de herencia autosómica dominante en la que la agudeza visual puede permanecer inalterada hasta fases muy avanzadas; se pueden observar mediante la oftalmoscopia indirecta lesiones subretinianas en forma de yema de huevo, pseudohipopión en caso de reabsorción parcial, neovascularización coroidea y cicatrización disciforme con un electroretinograma normal y un electrooculograma alterado, *fundus albipunctatus*, retinosis *puntata albescens* y drusen de la membrana de Bruch.<sup>(2,6,7)</sup> Por otra parte, tenemos la distrofia macular y la miopía magna, esta de igual manera con un patrón de

herencia autosómica dominante, en la que existe miodesopsias y escotoma central, al examen fundoscópico podemos encontrar grandes capas de atrofia en el polo posterior, atrofia circumpapilar, estafiloma posterior, manchas de fuchs, además de estrías lacadas y neovascularización coroidea.<sup>(15,16,17,19)</sup>

En la actualidad, los procesos fisiopatológicos que producen pérdida visual en estas enfermedades no pueden detenerse ni revertirse; sin embargo, es posible asegurar a los pacientes que la enfermedad progresa lentamente y que siempre mantendrán alguna visión útil.<sup>(17,18,19)</sup> Aunque hoy, no existe ningún tratamiento efectivo para los pacientes con Enfermedad de Stargardt, se puede decir que se están desarrollando diferentes aproximaciones terapéuticas muchas de ellas ya en proceso de ensayo clínico lo cual nos sitúa más cerca de encontrar un tratamiento que sea efectivo y evite la pérdida de visión en los centenares de niños y jóvenes que se diagnostican cada año con esta enfermedad.

Teniendo en cuenta que se trata de una forma atípica de esta afección donde se presentaron las dos variantes de una misma enfermedad, las cuales son causa de disminución de la visión de forma bilateral y de progresión rápida, y después de obtener los datos descritos en el examen físico ocular de la paciente se puede plantear que el pronóstico visual del paciente es reservado.



## CONCLUSIONES

La mayoría de las distrofias retinianas tiene, desde el punto de vista clínico, sus semejanzas, en cambio su evolución y pronóstico pueden ser diferentes. Por lo que es de gran importancia conocer sus características clínicas,

epidemiológicas, así como los exámenes o pruebas diagnósticas que contribuyen a la confirmación del diagnóstico, así como un adecuado consejo genético y pronóstico de su condición.

## REREFERENCIAS BIBLIOGRÁFICAS

1. Medina López JP, Parada Vázquez RH, Rodríguez Gómez JA, Castillo Velázquez J. Enfermedad de Stargardt: presentación clínica de cuatro casos familiares. *Oftalmol Clin Exp*. 2016; 9(3):108-15.
2. Wright LS, Phillips MJ, Pinilla I, Hei D, Gamm DM. Induced pluripotent stem cells as custom therapeutics for retinal repair: progress and rationale. *Exp Eye Res*. 2014; 123:161-72.
3. Ritter M, Zotter S, Schmidt WM, Bittner RE, Deak GG, Pircher M, et al. Characterization of Stargardt disease using polarization-sensitive optical coherence tomography and fundus autofluorescence imaging. *Invest Ophthalmol Vis Sci* [Internet]. 2013;54(9):23. [Citado 20/09/2019]. Disponible en: <https://iovs.arvojournals.org/article.aspx?articleid=2128276>
4. Cai CX, Light JG, Handa JT. Quantifying the Rate of Ellipsoid Zone Loss in Stargardt Disease [Internet]. 2018;186:20. [Citado 20/09/2019]. Disponible en: <https://www.clinicalkey.es#!/content/playContent/1-s2.0-S0002939417304713?returnurl=https:%2F%2Flinkinghub.elsevier.com%2Fretrieve%2Fpii%2FS0002939417304713%3Fshowall%3Dtrue&referrer=https:%2F%2Fwww.researchgate.net%2F>
5. Westeneng-van Haaften SC, Boon CJ, Cremers FP, Hoefsloot LH, den Hollander AI, Hoyng CB. Clinical and genetic characteristics of late-onset Stargardt's disease. *Ophthalmology* [Internet]. 2012;119(6):[aprox. 22p.]. [Citado 20/09/2019]. Disponible en: <https://www.clinicalkey.es#!/content/playContent/1-s2.0-S0161642012000097?returnurl=https:%2F%2Flinkinghub.elsevier.com%2Fretrieve%2Fpii%2FS0161642012000097%3Fshowall%3Dtrue&referrer=https:%2F%2Fwww.ncbi.nlm.nih.gov%2F>
6. McBain VA, Townend J, Lois N. Progression of retinal pigment epithelial atrophy in Stargardt disease. *Am J Ophthalmol* [Internet]. 2012;154(1):[aprox. 33p.]. [Citado 20/09/2019]. Disponible en: <https://www.clinicalkey.es#!/content/playContent/1-s2.0-S0002939412000700?returnurl=https:%2F%2Flinkinghub.elsevier.com%2Fretrieve%2Fpii%2FS0002939412000700%3Fshowall%3Dtrue&referrer=https:%2F%2Fwww.researchgate.net%2F>
7. Wright LS, Phillips MJ, Pinilla I, Hei D, Gamm DM. Induced pluripotent stem cells as custom therapeutics for retinal repair: progress and rationale. *Exp Eye Res*. 2014; 123: 161-72.
8. Kanski JJ, Bowling B. *Kanski Oftalmología clínica*. 7ma. ed. Madrid: Elsevier; 2012.
9. Sangermano R, Khan M, Cornelis SS, Richelle V, Albert S, Garanto A, et al. ABCA4 midigenes reveal the full splice spectrum of all reported noncanonical splice site variants in Stargardt disease. *Genome Res* [Internet]. 2018;28(1):25. [Citado 20/09/2019]. Disponible en: <https://www.ncbi.nlm.nih.gov/pmc/articles/PMC5749174/>



10. Fujinami K, Lois N, Davidson AE, Mackay DS, Hogg CR, Stone EM, et al. A longitudinal study of Stargardt disease: clinical and electrophysiologic assessment, progression, and genotype correlations. *Am J Ophthalmol* [Internet]. 2013 Jun;155(6):23. [Citado 20/09/2019]. Disponible en: <https://www.clinicalkey.es/#!/content/playContent/1-s2.0-S0002939413000743?returnurl=https:%2F%2Flinkinghub.elsevier.com%2Fretrieve%2Fpii%2FS0002939413000743%3Fshowall%3Dtrue&referrer=https:%2F%2Fwww.ncbi.nlm.nih.gov%2F>
11. Testa F, Rossi S, Sodi A, Passerini I, Di Lorio V, Della Corte M, et al. Correlation between photoreceptor layer integrity and visual function in patients with Stargardt disease: implications for gene therapy. *Invest Ophthalmol Vis Sci* 2012; 53(8):4409-15.
12. Gérard X, Perrault I, Munnich A, Kaplan J, Rozet JM. Intravitreal Injection of Splice-switching Oligonucleotides to Manipulate Splicing in Retinal Cells. *Mol Ther Nucleic Acids* [Internet]. 2015 Sep;4(9):22. [Citado 20/09/2019]. Disponible en: <https://www.ncbi.nlm.nih.gov/pmc/articles/PMC4877449/>
13. Murray SF, Jazayeri A, Matthes MT, Yasumura D, Yang H, Peralta R, et al. Allele-specific inhibition of rhodopsin with an antisense oligonucleotide slows photoreceptor cell degeneration. *Invest Ophthalmol Vis Sci* [Internet]. 2015;56(11):25. [Citado 20/09/2019]. Disponible en: <https://www.ncbi.nlm.nih.gov/pmc/articles/PMC5104522/>
14. Lambertus S, Bax NM, Groenewoud JMM, et al. Asymmetric inter-eye progression in Stargardt disease. *Invest Ophthalmol Vis Sci*. 2016; 57(15):6824-30.
15. Cai CX, Locke KG, Ramachandran R, Birch DG, Hood DC. A comparison of progressive loss of the ellipsoid zone (EZ) band in autosomal dominant and x-linked retinitis pigmentosa. *Invest Ophthalmol Vis Sci*. 2014;55(11):7417-22.
16. Birch DG, Locke KG, Wen Y, Locke KI, Hoffman DR, Hood DC. Spectral-domain optical coherence tomography measures of outer segment layer progression in patients with x-linked retinitis pigmentosa. *JAMA Ophthalmol*. 2013; 131(9):1143-50.
17. Hariri AH, Velaga SB, Girach A, et al. Measurement and reproducibility of preserved ellipsoid zone area and preserved RPE area in a cohort of eyes with choroideremia. *Am J Ophthalmol*. 2017; 179:110-17.
18. Strauss RW, Ho A, Muñoz B, Cideciyan AV, Sahel JA, Sunness JS, et al. The Natural History of the Progression of Atrophy Secondary to Stargardt Disease (Prog-Star) studies: design and baseline characteristics: ProgStar Report No. 1. *Ophthalmology*. 2016; 123(4):817-28.
19. Cideciyan AV, Alemán TS, Swider M, Schwartz SB, Steinberg JD, Brucker AJ. Mutations in ABCA4 result in accumulation of lipofuscin before slowing of the retinoid cycle: a reappraisal of the human disease sequence. *Hum Mol Genet*. 2004; 13(5):525-34.

### Conflicto de intereses

Los autores declaran no tener ningún conflicto de intereses.

### Contribución de autoría

Todos los autores participamos en la discusión de los resultados y hemos leído, revisado y aprobado el texto final del artículo.

