



## HISTÓRICO

# Evolución del tratamiento de la Úlcera péptica duodenal

## Evolution of duodenal peptic ulcer treatment

[Ibrain Rodríguez Rodríguez<sup>1,2\\*</sup>](#) / [Yoan Gabriel Rodríguez Martínez<sup>1</sup>](#) / [Ana Ivonne Martínez Portuondo<sup>2</sup>](#)

<sup>1</sup>Hospital Militar Central “Dr. Carlos J Finlay”. La Habana, Cuba.

<sup>2</sup>Universidad de Ciencias Médicas de La Habana, Facultad de Ciencias Médicas “Finlay-Albarrán”. La Habana, Cuba.

\*Autor para la correspondencia: [ibrahimrguez@infomed.sld.cu](mailto:ibrahimrguez@infomed.sld.cu)

Recibido: 08/04/2020. Aprobado: 15/08/2020

Rodríguez Rodríguez I, Rodríguez Martínez YG, Martínez Portuondo AI. Evolución del tratamiento de la Úlcera péptica duodenal. Rev haban cienc méd [Internet]. 2021 [citado ]; 20(4):e3293. Disponible en: <http://www.revhabanera.sld.cu/index.php/rhab/article/view/3293>

### RESUMEN

**Introducción:** Como consecuencia del desarrollo del tratamiento médico de la úlcera péptica duodenal, el tratamiento quirúrgico ha disminuido notablemente.

**Objetivo:** El objetivo del estudio es describir la progresión del tratamiento de la úlcera péptica duodenal.

**Material y Métodos:** Estudio descriptivo, de corte, desde finales del siglo XIX hasta la actualidad. Se utilizó el método histórico-lógico y un análisis deductivo-inductivo de múltiples fuentes bibliográficas.

**Desarrollo:** A pesar de ser la úlcera una entidad clínica reconocida desde la antigüedad, los cirujanos la consideraron causada por el ácido, y todos los esfuerzos fueron concentrados en eliminar el ácido por medio de una operación. A partir de 1881, se comenzaron a conocer las complicaciones. En la década de los años 30 del pasado siglo, se tratan las complicaciones y también la enfermedad. Desde 1940, además, se conserva el funcionamiento digestivo y aparecen las tres formas básicas de vagotomía. En la década de 1970, se desarrollaron novedosas técnicas quirúrgicas, la endoscopia, la radiología intervencionista y la cirugía mínimamente invasiva. Sin embargo, el tratamiento médico llegó con los poderosos supresores del ácido y el descubrimiento del *Helicobacter pylori*. Nuevamente la cirugía ha quedado relegada a tratar las úlceras refractarias y las complicadas.

**Conclusiones:** El tratamiento médico, por medio de la terapia anti-*Helicobacter* asociada a potentes inhibidores de la secreción gástrica ha conseguido su curación; sin embargo, la cirugía todavía tiene un importante papel en el tratamiento de la úlcera refractaria o complicada.

#### Palabras claves:

Úlcera péptica duodenal/historia;  
úlcera péptica/evolución del tratamiento;  
úlcera péptica/cirugía;  
úlcera péptica/terapia;  
*Helicobacter pylori*.

### ABSTRACT

**Introduction:** Surgical treatment of duodenal peptic ulcer has notably decreased as a consequence of the development of medical treatment.

**Objective:** The objective of this study is to describe the advances in the treatment of duodenal peptic ulcer.

**Material and Methods:** A descriptive study was conducted from the end of the 19th century to the present. The historical-logical method and a deductive-inductive analysis of multiple bibliographic sources were used.

**Development:** Despite ulcer has been recognized as a clinical entity since ancient times, surgeons considered that it is caused by acid; therefore, all efforts were concentrated on removing the acid through an operation. From 1881 on, complications began to be treated. In the decade of the 30s of the last century, complications and the disease were treated. Since 1940, the digestive function has also been preserved and the three basic forms of vagotomy appeared. In the 1970s, novel surgical techniques such as endoscopy, interventional radiology, and minimally invasive surgery were developed. However, powerful acid suppressants as well as the discovery of *Helicobacter pylori* were taken into consideration for medical treatment. Once again, surgery was relegated to the treatment of refractory ulcers and complicated ulcers.

**Conclusions:** Medical treatment with anti-*Helicobacter* therapy associated with potent inhibitors of gastric acid secretion has managed its healing; however, surgery still plays an important role in the treatment of refractory or complicated ulcer.

#### Keywords:

Duodenal peptic ulcer / history;  
peptic ulcer / course of treatment;  
peptic ulcer / surgery;  
peptic ulcer / therapy;  
*Helicobacter pylori*.



## INTRODUCCIÓN

A pesar de la marcada reducción en su incidencia en las últimas décadas, la enfermedad ulcerosa péptica (EUP) aún permanece como una de las enfermedades con mayor prevalencia en todo el mundo. Durante décadas, los cirujanos consideraban que la enfermedad ulcerosa péptica era causada por el exceso de ácido. El aforismo sin ácido, no hay úlcera estuvo enraizado en todos los cirujanos, y todos los esfuerzos fueron concentrados en eliminar el ácido por medio de una operación. El advenimiento de la terapéutica farmacológica, mejoró el manejo del tratamiento clínico y el número de casos quirúrgicos disminuyó. Con el descubrimiento del *Helicobacter pylori* (*H. pylori*), aún más pacientes fueron tratados clínicamente y el número de casos quirúrgicos disminuyó nuevamente, y persistió solo para casos refractarios o complicados.<sup>(1,2)</sup>

Durante las últimas décadas del siglo pasado, ocurrieron avances que modificaron la comprensión y el entendimiento de la enfermedad posibilitando su tratamiento de una manera adecuada. El desarrollo de los bloqueadores H<sub>2</sub>, de los inhibidores de la bomba de protones (IBP) y el reconocimiento de que el tratamiento de la infección del *H. pylori* pueden eliminar la mayoría de las recurrencias de la úlcera, excluye la necesidad de la cirugía electiva.<sup>(3,4)</sup>

La introducción de agentes farmacológicos reductores de ácido y los regímenes de erradicación de *H. pylori* son el pilar del tratamiento actual. El tratamiento quirúrgico se reserva generalmente para el tratamiento de las complicaciones de la úlcera péptica, como hemorragia aguda, perforación intestinal y obstrucción del flujo de salida gástrico. La cirugía en estas circunstancias suele ser un desafío y puede requerir un alto nivel de experiencia.<sup>(5)</sup>

Por tal motivo, el **objetivo** del estudio es describir la progresión del tratamiento de la úlcera péptica duodenal.

## MATERIAL Y MÉTODOS

La investigación es un estudio descriptivo, de corte, desde finales del siglo XIX hasta la actualidad. Se utilizó el método histórico-lógico y un análisis deductivo-inductivo de múltiples fuentes bibliográficas. Se realizó una investigación histórica sobre la evolución del tratamiento de la úlcera péptica duodenal en el mundo, que abarcó desde finales del siglo XIX (1881) hasta la actualidad (2020). Para identificar la literatura relacionada con el tema, se realizó el estudio bibliométrico internacional en la Base de Datos Pubmed-Medline, Pubmed central, Google, Scopus, Scielo con la sintaxis de búsqueda: “tratamiento de la Enfermedad Ulcerosa Péptica” [Mesh] and “historia de la úlcera péptica” [MAJR] and “úlcera péptica duodenal” [MAJR] and “*Helicobacter pylori*” “1881/01/01” [PDat]: “2020/12/12” [PDat] and “humans” [MeSH Terms]; se recuperaron 360 artículos; de ellos, 52 a texto completo, referidos a estudios descriptivos, estudios de casos y controles, de cohorte y meta-análisis. A partir de los mismos se hizo un análisis e integración de la información relacionada con la evolución del tratamiento de la úlcera péptica duodenal.

## DESARROLLO

La úlcera péptica es una enfermedad con larga historia. Sin embargo, el interés médico y las investigaciones, al principio meramente especulativas, comenzaron a finales del siglo XIX. Según Ali, et al,<sup>(6)</sup> la primera descripción completa se debe a Jean Cruveilhier, médico francés, que describió la úlcera redonda del estómago y sus lesiones macroscópicas y microscópicas y Quincke en 1882 relacionó su causa con la secreción gástrica y la denominó úlcera péptica, término que ha perdurado hasta nuestros días.

Según refiere Pajares García,<sup>(7)</sup> en el siglo XIX, había dos importantes hipótesis sobre la enfermedad que competían: la hipótesis de la acidez, de acuerdo con la cual la enfermedad es causada por una excesiva acidez del estómago, y la hipótesis bacteriana, la cual establecía a la bacteria como la causa primaria de la enfermedad. A mediados del siglo XX, la hipótesis bacteriana fue abandonada, y las investigaciones sobre la EUP y su tratamiento continuaron por la línea de los programas de investigación de la acidez. Sin embargo, en la década de 1980, Robin Warren y Barry Marshall descubrieron el *Helicobacter pylori*, una bacteria que resultó ser la mayor causa de enfermedad ulcerosa péptica.

### Evolución del tratamiento quirúrgico de la úlcera péptica duodenal

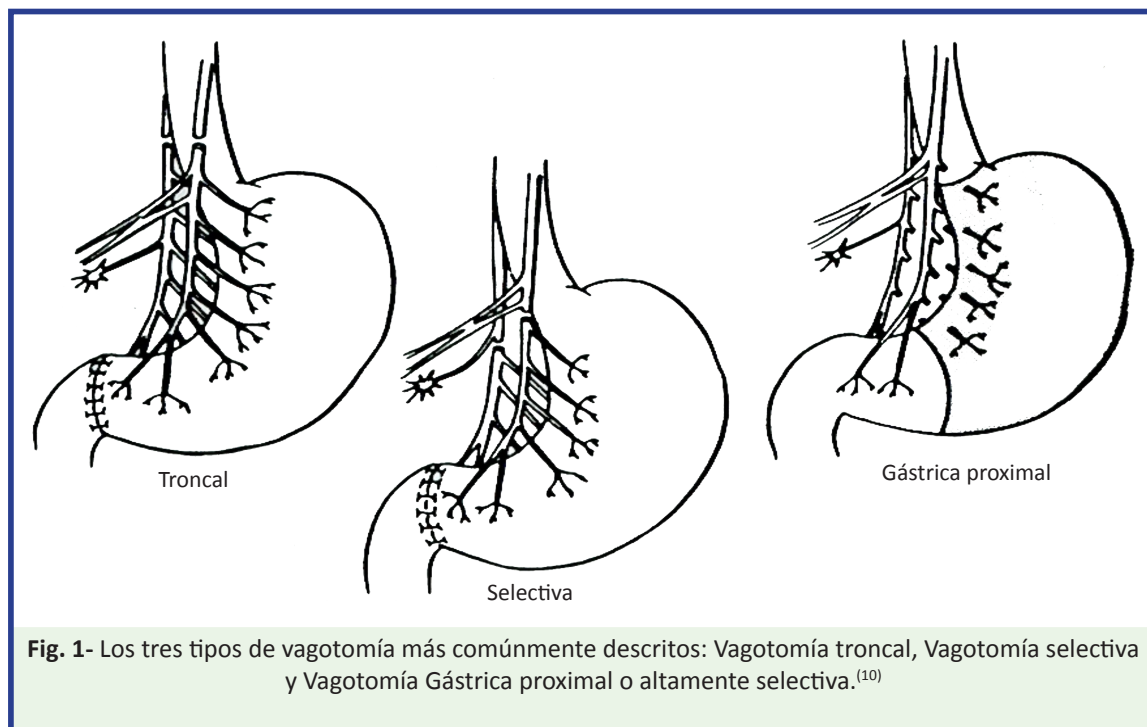
Como el tratamiento médico solía fracasar, con frecuencia se recurría al tratamiento quirúrgico. Al principio, con la indicación limitada a las úlceras complicadas y a todas las úlceras crónicas, en las que un tratamiento conservador perseverante hubiera fracasado. Si bien, el cirujano francés Doyen ideó y utilizó la gastroyeyunostomía para el tratamiento de todas las lesiones ulcerosas gástricas no cancerosas, el cirujano inglés Moynihan es quien puede ser considerado el padre de la cirugía de la úlcera péptica. Este cirujano dedicó su vida a la cirugía de la úlcera. De ahí que por sus contribuciones al conocimiento de la úlcera péptica esta fue denominada “enfermedad de Moynihan”.<sup>(7)</sup>

Los procedimientos quirúrgicos iniciales para la úlcera péptica fueron empíricos. Según Ali A, et al,<sup>(6)</sup> la primera operación para la úlcera péptica duodenal (UPD) fue la gastroenterostomía; descrita por primera vez en 1881 por Wölfler. Debido a la alta frecuencia de úlcera de la neoboca, rápidamente dejó de ser la favorita. En 1882, Von Rydygier ejecutó la primera resección gástrica como tratamiento de una estenosis pilórica por una

úlcera duodenal. Luego le siguieron las derivaciones. La cirugía de la úlcera, fue aplicada principalmente para el tratamiento de las complicaciones (estenosis, sangrado y perforación). Estas se continuaron practicando por aproximadamente 50 años.<sup>(8)</sup>

Según señala Matthews,<sup>(9)</sup> en la década del 30 del pasado siglo, Hans Finsterer (1931) introdujo conceptos para eliminar la fase gástrica y “disminuir el ácido” por medio de una extensa resección de las células parietales, y recomendó la gastrectomía parcial de dos tercios (subtotal), la cual se estandarizó como la operación patrón.

Desde 1940 hasta 1970, el cirujano tiene el objetivo de tratar las complicaciones y la enfermedad, y además, conservar el funcionamiento digestivo. En esta etapa, según Khaitan L, et al,<sup>(10)</sup> aparecen las tres formas básicas de vagotomía. (**Fig. 1**).



**Fig. 1-** Los tres tipos de vagotomía más comúnmente descritos: Vagotomía troncal, Vagotomía selectiva y Vagotomía Gástrica proximal o altamente selectiva.<sup>(10)</sup>

La vagotomía troncal (VT), introducida en la práctica clínica por Dragstedt y Owen, en 1943, cumplió el propósito de ser una segura alternativa a la gastrectomía para tratar la úlcera, pero necesitó de un proceder de drenaje. Esta operación devino una práctica normal, pero tuvo una tasa de recurrencia de la úlcera muy alta y algunos pacientes sufrieron de Síndrome de Dumping, diarreas y reflujo de bilis.<sup>(11,12)</sup>

En 1948, Jackson en Norteamérica y Franckson en Suecia trabajando de forma independiente, propusieron la denervación selectiva del estómago; que en 1960 Griffith llevó a la práctica denominándola “vagotomía selectiva” (VS).<sup>(11,13)</sup>

Al ampliarse el concepto de vagotomía selectiva se sugirió que la denervación debía afectar solo al estómago proximal y preservarse la inervación del antro; surgió así la vagotomía altamente selectiva (VAS). Esta se aplicó por primera vez en el humano en 1967 por Holle y Hart, pero le añadieron una piloroplastia. Posteriormente, en 1970, Johnson y Wilkinson en Inglaterra y Amdrup y Jensen en Dinamarca de forma independiente lo informan, conservando el píloro.<sup>(14,15)</sup>

Desde 1970 hasta el año 2000, se definen tres descubrimientos esenciales: a) medicamentos antiulcerosos muy efectivos como los antagonistas de los receptores histamínicos H<sub>2</sub>, los inhibidores de la bomba de protones (IBP) y los citoprotectores,<sup>(16)</sup> b) el descubrimiento del *H. pylori*, que cambió los conceptos etiopatogénicos de la úlcera péptica, sustentados actualmente en el papel de esta bacteria como agente etiológico y c) la terapia antihelicobacter; esto ha traído cambios en el enfoque del tratamiento de la úlcera, y para ello se han desarrollado las terapias antimicrobianas asociadas a los antiseoretos.<sup>(11,17,18,19)</sup>

Todos estos avances trajeron como resultado un desplazamiento del tratamiento quirúrgico, por el tratamiento médico que alcanza índices de curabilidad hasta 98 % en distintas series revisadas.<sup>(3,20,21)</sup> El objetivo del tratamiento quirúrgico quedó nuevamente limitado a tratar las complicaciones y no la enfermedad. Sin embargo, la cirugía continuó desarrollándose con el propósito fundamental de resolver la situación de salud de pacientes que no resuelven con tratamiento médico, así como de aquellos que, por situaciones económicas, sociales o de otro tipo, no tienen acceso al tratamiento médico.<sup>(14,22)</sup>

Para asegurar una completa denervación de la masa de células parietales y disminuir el tiempo quirúrgico, se introdujeron modificaciones a la VAS. En 1978, Hill y Barker introdujeron la vagotomía troncal posterior con VAS anterior; en 1980 Petropoulos, informa un nuevo proceder, la “vagotomía transgástrica altamente selectiva”; en 1982, Taylor introdujo la seromiotomía anterior con vagotomía troncal posterior; y en 1992 Gómez Ferrer describe la gastrectomía lineal anterior con vagotomía troncal posterior por vía laparoscópica.<sup>(23,24,25,26)</sup>

Los pacientes con obstrucción píloro-duodenal (OPD) se han tratado habitualmente con procedimientos quirúrgicos alternativos, señalándose que la reconstrucción pilórica anula las ventajas de la VAS. Sin embargo, la preservación de la inervación antral permite un efectivo vaciamiento gástrico y no permite el reflujo del contenido duodenal hacia el estómago. Por lo tanto, las ventajas de la VAS se mantienen, aun cuando se realice asociada a la piloroplastia o a la gastroyunostomía.<sup>(27,28)</sup>

Para evitar los procedimientos de drenaje Johnston y col., ensayaron la dilatación digital píloro-duodenal a través de una gastrotomía asociado a la VAS. En 1976, Kennedy confirma los excelentes resultados que había obtenido Tanner con la duodenoplastia en 1973, basándose en el principio de la piloroplastia de Heinecke-Mikulicz. Posteriormente en 1979, Barroso informa un nuevo tipo de duodenoplastia consistente en una duodenectomía anterior con duodenorrafia transversa cuando existe una estenosis duodenal “en reloj de arena”, y una duodenoplastia tipo Finney, cuando existe una estenosis en el borde superior del bulbo duodenal con un pseudodivertículo.<sup>(29,30,31,32,33)</sup>

A partir de 1982, se propuso la dilatación endoscópica con balón hidrostático, como alternativa del tratamiento quirúrgico. En años más recientes, hay publicaciones que plantean que la dilatación con sonda de balón es un importante método diagnóstico-terapéutico que puede hacer innecesaria la cirugía cerca de 70 % de los pacientes. También, asociada a la erradicación del *Helicobacter pylori* es segura y efectiva, debiéndose considerar como la terapéutica de primera línea en el tratamiento de la OPD péptica.<sup>(34,35,36,37,38)</sup>

A pesar de los éxitos del tratamiento médico, la cirugía todavía tiene un importante papel en el tratamiento de la UPD complicada, sobre todo en el sangrado que puede alcanzar 25 %. Hoy, se reporta la resistencia del *Helicobacter pylori* al metronidazol y otras drogas, con tasas hasta 40 %.

Los pacientes que no resuelven con tratamiento médico, debido a las dificultades socioeconómicas para sostener un tratamiento prolongado, los altos índices de reinfección por el *H. pylori*, el número creciente de pacientes ulcerosos *Helicobacter* negativos, en los que se reconoce el empleo de AINE como elemento etiopatogénico básico, determinan el desarrollo de la cirugía, teniendo en cuenta que existe una experiencia considerable en la aplicación de estos procedimientos, tanto por métodos convencionales como de mínimo acceso.<sup>(39,40,41,42,43)</sup>

En el hospital “Dr. Carlos J. Finlay”, en Cuba, a partir de 1984, se aplicó la VAS en los pacientes que habían sufrido complicaciones: aquellos con dos o más ingresos hospitalarios por úlcera péptica duodenal sangrante, y los que tenían estenosis píloro-duodenal no descompensados. Los resultados obtenidos fueron satisfactorios y publicados en varias revistas.<sup>(27,28,44,45,46)</sup>

## Evolución del tratamiento médico de la úlcera péptica duodenal

La teoría de la producción del ácido como etiopatogenia de la úlcera, con el manejo quirúrgico permaneció como la norma de la cura por muchos años; pero otras áreas de la Medicina ganaron terreno. Durante las décadas de 1960 y 1970, fueron desarrollados enfoques farmacológicos para la eliminación de la producción de ácido. El descubrimiento de la gastrina y la histamina proporcionó a los investigadores la oportunidad de encontrar una droga que pudiera contrarrestar los efectos de aquellas moléculas mensajeras.<sup>(47)</sup>

Según Toneto MG, et al,<sup>(1)</sup> en 1972, James Black descubrió la presencia de receptores de la histamina en las células parietales. El descubrimiento de una sustancia bloqueadora resaltó en la inhibición de la secreción de ácido, resultando en la producción del primer fármaco bloqueador de los receptores tipo 2 de la histamina: la cimetidina.

La aparición del tratamiento médico en el manejo de la EUP llegó con la introducción de los poderosos supresores del ácido. La era de los antagonistas de los receptores H2 comenzó con la cimetidina, y algunos años más tarde, la ranitidina se convirtió en el best-seller de esta clase de drogas. Un mayor nivel de potencia de supresores del ácido gástrico se alcanzó con los inhibidores de la bomba de protones (IBP).

En 1989, George Sachs descubre el omeprazol, y luego fue seguido por el lansoprazol, el pantoprazol, y el rabeprazol con varias nuevas modificaciones farmacéuticas (esomeprazol, dexilanzoprazol). La experiencia clínica con los IBP de la cura y prevención de la úlcera péptica les hizo avanzar al estado del arte en el tratamiento médico de la EUP.<sup>(48)</sup>

En las décadas de 1970 y 1980, el patólogo australiano Robin Warren identificó bacterias curvas que colonizaban el antro gástrico de los hospederos. Su discípulo, Barry Marshal, dio seguimiento al trabajo, y describe las propiedades microbiológicas de esas bacterias que fueron denominadas *Campylobacter pylori*. Más tarde, la bacteria pasó a ser llamada *Helicobacter pylori*. La teoría de su posible relación con el desarrollo de gastritis fue recibida con gran escepticismo por la sociedad científica de la época. Estos investigadores demostraron que el papel de la infección de la mucosa gástrica por el *H. pylori* es un buen reconocido factor de riesgo etiológico para la EUP.<sup>(1,8)</sup>



El tratamiento para el *H. pylori* está basado en la erradicación de la bacteria del estómago, y elimina la predisposición al desarrollo de la úlcera. Las terapias usadas por lo general incluyen múltiples antibióticos para mejorar las tasas de cura y disminuir la resistencia. Ellos son combinados con medicamentos supresores del ácido para permitir un ambiente que es menos ácido, mientras el cuerpo se cicatriza. Muchas diferentes combinaciones de estos medicamentos se han empleado con éxito.<sup>(47)</sup>

Los métodos de tratamiento usados hasta la fecha para erradicar la infección por el *H. pylori* han evolucionado. El primer método de tratamiento fue creado en 1987 por Thomas Borody, un gastroenterólogo italiano, consistente en una triple terapia con bismuto, metronidazol y tetraciclina. A través de los años, se ha incrementado el número de informes sobre la infección y los regímenes de tratamiento. Actualmente, de acuerdo con las directrices del Informe de Consenso de 2016, en Florencia/ Maastricht V, se aplican los siguientes regímenes de tratamiento para la infección por *H. pylori*: Triple terapia, cuádruple terapia con bismuto, cuádruple terapia sin bismuto y terapia con fluoroquinolona.<sup>(49)</sup>

Como se ha señalado, el uso de los AINE está considerada la segunda causa principal en el desarrollo de las úlceras. Además, recientes investigaciones también han mostrado que podría haber cierto efecto sinérgico entre los AINE y el *Helicobacter pylori* en la producción de las úlceras. En los casos donde tienen que usarse los AINE, es más fácil curar las úlceras por medio de la erradicación de la bacteria.<sup>(47)</sup>

El manejo de las úlceras asociadas a los AINE, si es posible debe comenzar con la supresión de los AINE. Si estos no pueden ser discontinuados, debe prescribirse la dosis efectiva más baja posible e intentar considerar un cambio al medicamento menos ulcerogénico. En todos los casos, se debe comenzar con un IBP para ayudar en la cicatrización de la úlcera. Múltiples estudios han demostrado la superioridad de los IBP sobre los antagonistas de los receptores H2 (ARH2), especialmente en la situación del uso continuado de los AINE.<sup>(2)</sup>

En los últimos 30 años, el tratamiento de la EUP ha experimentado un vertiginoso avance con el desarrollo de nuevas tecnologías. Se desarrollaron las técnicas de cirugía laparoscópica, la endoscopia y la radiología para el diagnóstico y tratamiento de la enfermedad y sus complicaciones.<sup>(50,51,52)</sup>

## CONCLUSIONES

La úlcera péptica ha tenido investigaciones continuadas durante más de un siglo. La secreción ácida y las bacterias del estómago han sido objeto de numerosos estudios. El tratamiento quirúrgico, predominante en una época, ha cedido el paso a potentes inhibidores de la secreción gástrica. El amplio uso de los antagonistas de los receptores H2 y de los inhibidores de la bomba de protones, el tratamiento de la infección por *Helicobacter pylori*, así como el desarrollo de las técnicas de cirugía laparoscópica, la endoscopia y la radiología han modificado la historia natural de la enfermedad al conseguir su curación definitiva. Todo lo anterior ha disminuido significativamente la necesidad de la intervención quirúrgica. Sin embargo, a pesar de los éxitos del tratamiento médico, la cirugía todavía tiene un importante papel en el tratamiento de la úlcera péptica duodenal refractaria o complicada.

## REFERENCIAS BIBLIOGRÁFICAS

1. Toneto MG, Oliveira FJM, Lopes MHI. Evolução histórica da úlcera péptica: Da etiologia ao tratamento [Internet]. 2011[Citado 02/06/2018];21(1):23-30. Disponible en: <https://revistaseletronicas.pucrs.br/ojs/index.php/scientiamedica/article/download/8361/6135>
2. Vemon AH. Medical management of peptic ulcer disease. En: Grams J, Perry K, Tavakkoli A. The SAGES Manual of Foregut Surgery [Internet]. Switzerland: Springer; 2019.p.653-9 [Citado 15/01/2020]. Disponible en: [https://link.springer.com/chapter/10.1007/978-3-319-96122-4\\_55#citeas](https://link.springer.com/chapter/10.1007/978-3-319-96122-4_55#citeas)
3. Włodarczyk M, Siwiński P, Sobolewska Włodarczyk A. Surgical Treatment of Peptic Ulcer Disease. En: Fichna J, ed. Introduction to Gastrointestinal Diseases [Internet]. Switzerland: Springer; 2017.p.5364-75 [Citado 15/01/2020]. Disponible en: [https://link.springer.com/chapter/10.1007/978-3-319-59885-7\\_6](https://link.springer.com/chapter/10.1007/978-3-319-59885-7_6)
4. Floch MH. Principles of Gastric Surgery. En su: Netter's Gastroenterology. 3 ed [Internet]. Philadelphia: Elsevier; 2020.p.156-7 [Citado 15/01/2020]. Disponible en: <https://books.google.com.cu/>
5. Proctor MJ, Deans C. Complications of peptic ulcer. Surgery [Internet]. 2014 Nov [Citado 15/01/2019];32(11):599-607. Disponible en: <https://www.sciencedirect.com/science/article/abs/pii/S0263931914001835>
6. Ali A, Ahmed BH, Nussbaum MS. Surgery for peptic ulcer disease. En: Charles J. Shackelford's Surgery of the Alimentary Tract. 8ed [Internet]. Philadelphia: Elsevier; 2019 [Citado 15/01/2021]. p. 673-701. Disponible en: <https://lccn.loc/2017042680>
7. Pajares García JM. La historia de la úlcera péptica: ¿hemos llegado a su final?. Revista de Humanidades [Internet]. 2007 [Citado 10/06/2018];6(1):54-68. Disponible en: [http://www.revistadehumanidades.es/revista/v6n1/La\\_historia\\_de\\_la\\_ulcera\\_peptica.\\_Hemos\\_llegado\\_a\\_su\\_final.pdf](http://www.revistadehumanidades.es/revista/v6n1/La_historia_de_la_ulcera_peptica._Hemos_llegado_a_su_final.pdf)
8. Ponsky JL, Strong AT. The Evolution of Management of Peptic Ulcer Disease. En: Grams J, Perry K, Tavakkoli A. The SAGES Manual of Foregut Surgery [Internet]. Switzerland: Springer; 2019 [Citado 10/06/2020]. Disponible en: [https://link.springer.com/chapter/10.1007/978-3-319-96122-4\\_52](https://link.springer.com/chapter/10.1007/978-3-319-96122-4_52)
9. Matthews JB. Vagal things and guitar strings: The evolution of ulcer surgery and the electric blues from Chicago's south side. The American Journal of Surgery [Internet]. 2020 [Citado 10/06/2019];219(3):446-52. Disponible en: [https://www.americanjournalofsurgery.com/article/S0002-9610\(19\)31212-7/abstract](https://www.americanjournalofsurgery.com/article/S0002-9610(19)31212-7/abstract)
10. Khaitan L, Khan AH. Surgical Management: Truncal, Selective, and Highly Selective Vagotomy. En: Grams J, Perry K, Tavakkoli A. The SAGES Manual of Foregut Surgery [Internet]. Switzerland: Springer, 2019.p.661-8 [Citado 10/06/2020]. Disponible en: [https://link.springer.com/chapter/10.1007/978-3-319-96122-4\\_56](https://link.springer.com/chapter/10.1007/978-3-319-96122-4_56)

11. Wang A, Yerxa J, Agarwal S, Turner MC, Schroder V, Youngwirth LM, et al. Surgical management of peptic ulcer disease. *Current Problems in Surgery* [Internet]. 2019 [Citado 10/06/2020];16(5):1-39. Disponible en: <https://pubmed.ncbi.nlm.nih.gov/32138833/>
12. LaFayette NG, Schwartz JS. Surgical Management: Vagotomy and Pyloroplasty. En: Grams J, Perry K, Tavakkoli A. *The SAGES Manual of Foregut Surgery* [Internet]. Switzerland: Springer; 2019.p.669-74 [Citado 10/06/2020]. Disponible en: [https://link.springer.com/chapter/10.1007/978-3-319-96122-4\\_57](https://link.springer.com/chapter/10.1007/978-3-319-96122-4_57)
13. Donahue PE, Griffith CA, Richter HM. A 50-year perspective upon selective gastric vagotomy. *Am J Surg*. 1996 Jul;172:9-12.
14. Johnson AG. Proximal gastric vagotomy: Does it have a place in the future management of peptic ulcer?. *World J Surg*. 2000;24(3):259-63.
15. Scott Conner CEH. Proximal Gastric Vagotomy. En: Hoballah J, Scott Conner C, Chong H. *Operative Dictations in General and Vascular Surgery* [Internet]. Switzerland: Springer; 2017.p.83-5 [Citado 10/06/2020]. Disponible en: <https://www.amazon.com/Operative-Dictations-General-Vascular-Surgery/dp/3319447955>
16. Clark CG, Wyllic JH. Drugs for peptic ulcer. *World J Surg*. 1977;1(1):3-8.
17. Ormand JE, Talley NJ. Helicobacter pylori: Controversies and an approach to management. *Mayo Clin Proc*. 1990;65:414-26.
18. Ávalos García R, Vanterpool Héctor M, Morales Díaz M, Lamoth Wilson I, Prendes Huerta A. Nuevos retos en el tratamiento de la infección por de la infección por helicobacter pylori. *Rev Médica Electrónica* [Internet]. 2019 [Citado 10/06/2020];41(4):[Aprox. 10 p.]. Disponible en: <http://www.revmedicaelectronica.sld.cu/index.php/rme/article/view/2983>
19. Se Hwan Y, Chang Hun Y. Peptic Ulcer Disease Associated with Helicobacter pylori Infection. *Korean J Gastroenterol* [Internet]. 2016 Jun [Citado 15/01/2019]; 67(6):289-99. Disponible en: <https://europepmc.org/article/med/27312829>
20. Ahmed M. Peptic Ulcer Disease [Internet]. London: Intech Open; 2019 [Citado 10/06/2020]. Disponible en: <https://www.intechopen.com/online-first/peptic-ulcer-disease>
21. Satoh K, Yoshino J, Akamatsu T, Itoh T, Kato M, Kamada T, et al. Evidence-based clinical practice guidelines for peptic ulcer disease 2015 [Internet]. Switzerland: Springer; 2016 [Citado 15/01/2019]. Disponible en: <https://link.springer.com/content/pdf/10.1007/s00535-016-1166-4.pdf>
22. Donahue PH. Parietal cell vagotomy versus vagotomy-antrectomy: ulcer surgery in the modern era. *World J Surg*. 2000; 24(3):264-9.
23. Hill GL, Barker HCJ. Anterior highly selective vagotomy with posterior truncal vagotomy. A simple technique for denervating the parietal cell mass. *Br J Surg*. 1978; 65:702-5.
24. Taylor TV. Anterior lesser curve seromyotomy and posterior truncal vagotomy on the treatment of chronic duodenal ulcer. *The Lancet*. 1982;2(8303):846.
25. Petropoulos PC. Highly selective transgastric vagotomy. Preliminary report of a new procedure. *Arch Surg*. 1980;115:33-9.
26. Gómez Ferrer F, Ballyque JG, Azagra S, Bycha Castelo H, Castro Sousa F, Espalyeu P, et al. Laparoscopic surgery for duodenal ulcer: First results of a multicenter study applying a personal procedure. *Hepatogastroenterology*. 1999; 46(27):1517-21.
27. Rodríguez Rodríguez I, Solís Chávez SL, Rodríguez López Callejas CA, Martínez Portuondo AI. Vagotomía altamente selectiva en la úlcera duodenal estenosante. *Rev Cubana Cir* [Internet]. 2002 Abr [Citado 10/06/2020];41(1):16-22. Disponible en: [http://scielo.sld.cu/scielo.php?script=sci\\_arttext&pid=S0034-74932002000100003&lng=es](http://scielo.sld.cu/scielo.php?script=sci_arttext&pid=S0034-74932002000100003&lng=es)
28. Rodríguez Rodríguez I. Factibilidad de la vagotomía altamente selectiva con piloroplastia en la estenosis duodenal péptica. *Rev Cub Med Mil* [Internet]. 2007 Jun [Citado 10/06/2020];36(2):[Aprox. 2p.]. Disponible en: [http://scielo.sld.cu/scielo.php?script=sci\\_arttext&pid=S0138-65572007000200003&lng=es](http://scielo.sld.cu/scielo.php?script=sci_arttext&pid=S0138-65572007000200003&lng=es)
29. Johnston D. Highly selective vagotomy without a drainage procedure in the treatment of haemorrhage, perforation, and pyloric stenosis due to peptic ulcer. *Br J Surg*. 1973;60(10):790-7.
30. Kennedy T. Duodenoplasty with proximal gastric vagotomy. *Ann R Coll Surg Engl*. 1976;58:144-6.
31. Barroso FL. Duodenectomía anterior y duodenorrafia transversa en la estenosis duodenal péptica. *Rev Coll Bras Cir*. 1979;5:89.
32. Barroso FL, Ornellas Filho A, Saboya CJ. Duodenoplasty and Proximal Gastric Vagotomy in Peptic Stenosis: Experience with 43 Cases. *Arch Surg* [Internet].1986 Sep [Citado 10/06/2020];121(9):1021-4. Disponible en: <https://jamanetwork.com/journals/jamasurgery/article-abstract/591969>
33. Donahue PE. Extended proximal vagotomy with drainage procedure. En: Nyhus LM, Baker RJ. *Mastery of Surgery*. 2 ed. Boston: Little Brown and Company; 1992.p.685.
34. Sonntag CC, Pauli EM. Medical and Endoscopic Management of Gastric Outlet Obstruction. En: Grams J, Perry K, Tavakkoli A. *The SAGES Manual of Foregut Surgery* [Internet]. Switzerland: Springer; 2019.p.749-78 [Citado 15/01/2020]. Disponible en: <https://www.amazon.com/SAGES-Manual-Foregut-Surgery/dp/3319961217>
35. Shah SK, Walker PA. Gastric Outlet Obstruction. En: Moore L, Todd S. *Common Problems in Acute Care Surgery* [Internet]. Switzerland: Springer; 2017.p.221-32 [Citado 10/06/2020]. Disponible en: [https://link.springer.com/chapter/10.1007/978-3-319-42792-8\\_21](https://link.springer.com/chapter/10.1007/978-3-319-42792-8_21)
36. Zare E, Raеis H, Honarvar B, Lankarani KB. Long-term Results of Endoscopic Balloon Dilatation for Gastric Outlet Obstruction Caused by Peptic Ulcer Disease. *Middle East J Dig Dis* [Internet]. 2019 Oct [Citado 10/06/2020];11(4):219-25. Disponible en: <https://www.ncbi.nlm.nih.gov/pmc/articles/PMC6895853/>
37. Koop AH, Palmer WC, Stancampiano FF. Gastric outlet obstruction: A red flag, potentially manageable. *Cleveland Clinic Journal of Medicine* [Internet].2019 May [Citado 10/06/2020];86(5):345-53. Disponible en: [https://www.ccmj.org/sites/default/files/additional-assets/PDFs/86\\_5\\_345.pdf](https://www.ccmj.org/sites/default/files/additional-assets/PDFs/86_5_345.pdf)

38. El Gohary Y, Abdelhafeez A, Paton E, Gosain A, Murphy AJ. Pyloric stenosis: an enigma more than a century after the first successful treatment. *Pediatr Surg Int* [Internet]. 2018 Jan [Citado 10/06/2020];34(1):21-7. Disponible en: <https://link.springer.com/article/10.1007/s00383-017-4196-y>
39. Peura DA. Prevention of non-steroidal anti-inflammatory drugs – associated gastrointestinal symptoms and ulcers complications. *Am J Med*. 2004 Sep;117(Suppl 5A): 63 S-71 S.
40. Arroyo MT. The prevalence of peptic ulcer no related to Helicobacter pylori or non-steroidal anti-inflammatory drugs use in negligible in Souther Europe. *Helicobacter* [Internet]. 2004 Jun [Citado 10/06/2020];9(3):249-54. Disponible en: <https://onlinelibrary.wiley.com/doi/abs/10.1111/j.1083-4389.2004.00219.x>
41. Samakar K, Dobrowolsky AB. Evaluation and Management: Recurrent Peptic Ulcer Disease. En: Grams J, Perry K, Tavakkoli A. *The SAGES. Manual of Foregut Surgery* [Internet]. Switzerland: Springer; 2019.p.725-31 [Citado 10/06/2020]. Disponible en: [https://link.springer.com/chapter/10.1007/978-3-319-96122-4\\_62](https://link.springer.com/chapter/10.1007/978-3-319-96122-4_62)
42. Malfertheiner P, Megraud F, O'Morain CA, Gisbert JP, Kuipers EJ, Axon AT, et al. Management of Helicobacter pylori infection—the Maastricht V/Florence Consensus Report. *BMJ* [Internet]. 2017 [Citado 10/06/2020];66(1):6-30. Disponible en: <https://gut.bmj.com/content/gutjnl/66/1/6.full.pdf>
43. Thungl, Aramin H, Vavinskaya V, GuptaS, Park JY, Crowe SE, et al. Review article: the global emergence of Helicobacter pylori antibiotic resistance. *Alimentary Pharmacology Therapeutics* [Internet]. 2015 Dec [Citado 10/06/2020];43(4):514-33. Disponible en: <https://onlinelibrary.wiley.com/doi/full/10.1111/apt.13497>
44. Rodríguez Rodríguez I. Vagotomía altamente selectiva en la úlcera duodenal complicada: 18 años de experiencia. *Rev Cub Med Mil* [Internet]. 2005 Mar [Citado 10/06/2020]; 34(1):[Aprox. 10 p.] Disponible en: [http://scielo.sld.cu/scielo.php?script=sci\\_arttext&pid=S0138-65572005000100002&lng=es](http://scielo.sld.cu/scielo.php?script=sci_arttext&pid=S0138-65572005000100002&lng=es)
45. Rodríguez Rodríguez I, Martínez Portuondo AI. Vagotomía altamente selectiva convencional versus modificación de Hill-Barker en la úlcera péptica duodenal. *Rev Cub Med Mil* [Internet]. 2006 Sep [Citado 10/06/2020];35(3):[Aprox. 10 p.]. Disponible en: [http://scielo.sld.cu/scielo.php?script=sci\\_arttext&pid=S0138-65572006000300004&lng=es](http://scielo.sld.cu/scielo.php?script=sci_arttext&pid=S0138-65572006000300004&lng=es)
46. Rodríguez Rodríguez I, Albertini López G. Operaciones conservadoras de órganos en la úlcera péptica duodenal. *Rev Cub Med Mil* [Internet]. 2004 Dic [Citado 10/06/2020];33(4):[Aprox. 10 p.]. Disponible en: [http://scielo.sld.cu/scielo.php?script=sci\\_arttext&pid=S0138-65572004000400002&lng=es](http://scielo.sld.cu/scielo.php?script=sci_arttext&pid=S0138-65572004000400002&lng=es)
47. Gustafson J, Welling D. “No Acid, No Ulcer”—100 Years Later: A Review of the History of Peptic Ulcer Disease. *Journal of the American College of Surgeons* [Internet]. 2010 [Citado 10/06/2020];210(1):110-6. Disponible en: [https://www.journalacs.org/article/S1072-7515\(09\)01312-X/abstract](https://www.journalacs.org/article/S1072-7515(09)01312-X/abstract)
48. Malfertheiner P, Schulz C. Peptic Ulcer: Chapter Closed?. *Dig Dis* [Internet]. 2020 [Citado 10/06/2020];38:112-6. Disponible en: <https://www.karger.com/Article/Abstract/505367>
49. Fedorowicz SA, Radzikowska KJ, Mende K, Ferenc S, Gnus J. Helicobacter pylori: Historical therapy and current treatment. *Piel Zdr Publ* [Internet]. 2020 [Citado 10/06/2020];10(1):49-55. Disponible en: [http://www.pzp.umed.wroc.pl/pdf/2020/10/1/49\\_en.pdf](http://www.pzp.umed.wroc.pl/pdf/2020/10/1/49_en.pdf)
50. Banerjee S, Cash BD, Dominitz JA, Baron TH, Anderson MA, Ben Menachem T, et al. The role of endoscopy in the management of patients with peptic ulcer disease. *Gastrointestinal Endoscopy* [Internet]. 2010 [Citado 10/06/2020];71(4):663-8. Disponible en: [https://www.giejournal.org/article/S0016-5107\(09\)02751-5/abstract](https://www.giejournal.org/article/S0016-5107(09)02751-5/abstract)
51. Yang E, Chang MA, Savides TJ. New Techniques to Control Gastrointestinal Bleeding. *Gastroenterol Hepatol* [Internet]. 2019 Sep [Citado 10/06/2020];15(9):471-9. Disponible en: <https://www.ncbi.nlm.nih.gov/pmc/articles/PMC6875875/>
52. Tutchenko MI, Vasylychuk OV, Piotrovich SM, Yaroshuk DV, Andriiets VS. The evolution in the treatment of peptic ulcer and its complications. *Medical* [Internet]. 2020 June [Citado 10/06/2020];16(2):29-32. Disponible en: <https://msu-journal.com/index.php/journal/article/view/213>

#### Conflicto de intereses

Todos los autores declararon que no existen conflictos de intereses.

#### Contribución de autoría

Ibrain Rodríguez Rodríguez: conceptualización, análisis formal, investigación, metodología, supervisión, visualización, redacción – borrador original, redacción – revisión y edición.

Yoan Gabriel Rodríguez Martínez: investigación, redacción – borrador original, redacción – revisión y edición.

Ana Ivonne Martínez Portuondo: investigación, redacción – borrador original, redacción – revisión y edición.

Todos los autores participamos en la discusión de los resultados y hemos leído, revisado y aprobado el texto final del artículo.