

Hospital General Docente "Abel Santamaría Cuadrado"
Pinar del Río, Cuba

Desprendimiento cilio-coroideo bilateral. Presentación de un caso

Bilateral cilio-choroidal detachment. Case presentation

**Henry Pérez González^I, Mirta Castro Blanco^{II}, Yanet García Concha^{III},
Nayaris Gómez Martínez^{IV}, Maykel Rivera López^V**

^I Especialista Segundo Grado en Oftalmología. Asistente. Investigador agregado.
e.mail: drhenry@princesa.pri.sld.cu

^{II} Especialista Primer Grado en Oftalmología. Instructor. e.mail:
drhenry@princesa.pri.sld.cu

^{III} Especialista Primer Grado en Oftalmología. e.mail: yanet82@princesa.pri.sld.cu

^{IV} Especialista Segundo Grado en Oftalmología. MSc. en Longevidad Satisfactoria.
Instructor. Aspirante a investigador. e.mail: ngm@princesa.pri.sld.cu

^V Especialista Primer Grado en Oftalmología. Asistente. e.mail:
maikelrivera@princesa.pri.sld.cu

RESUMEN

Introducción: el desprendimiento cilio-coroideo es una condición poco frecuente, que ocurre asociada a traumas o luego de una cirugía ocular.

Objetivo: exponer el manejo y evolución de un caso clínico con desprendimiento cilio-coroideo bilateral.

Presentación del caso: se presenta el caso de un paciente con desprendimiento cilio-coroideo bilateral secundario a trabeculectomía, en el ojo derecho asociado a escape por la incisión y en el ojo izquierdo de aparición tardía por hipotensión ocular crónica debido a filtración excesiva. El cuadro resuelve con tratamiento médico, pero persiste exceso de filtración y desplazamiento anterior del diafragma iridocristaliniano, asociado a intumescencia del cristalino. Se decide realizar extracción del cristalino en ambos ojos, y lograr compensar presión intraocular, estabilizar agudeza visual y reparar segmento anterior.

Conclusiones: el desprendimiento cilio-coroideo obedece a diferentes mecanismos fisiopatológicos como se evidencia en el caso presentado. La conducta a seguir

dependerá de las características del paciente, forma clínica de presentación y complicaciones asociadas.

Palabras clave: glaucoma, cirugía filtrante, complicaciones posoperatorias, trabeculectomía, desprendimiento cilio-coroideo.

ABSTRACT

Introduction: the cilio-choroidal detachment is a not very frequent condition that appears associated to traumas or after an ocular surgery.

Objective: to expose the manage and the clinical evolution in a Bilateral cilio-choroidal detachment patient.

Case Presentation: a patient showed up presenting bilateral cilio-choroidal detachment secondary to trabeculotomy, in the right eye associated to aqueous outflow through the incision and in the left eye a late appearance for chronic ocular hypotension due to excessive filtration. It was successfully treated with drugs but it remained with excessive filtration and anterior displacement of the iris and the crystalline, associated with intumescence of the crystalline lens. It was decided to carry out the extraction of the crystalline lens in both eyes, being able to compensate intraocular pressure, to stabilize visual acuity and to repair anterior segment.

Conclusions: the cilio-choroidal detachment is due to different physiopathologic mechanisms, as it is shown in this case. The treatment to apply will depend on the characteristics of the patient, clinical picture and associated complications.

Keywords: glaucoma, filtering surgery, postoperative complications, trabeculotomy, cilio-choroidal detachment.

INTRODUCCIÓN

El desprendimiento cilio-coroideo es una condición poco frecuente, que ocurre asociada a traumas o luego de una cirugía ocular, generalmente como complicación de un proceder filtrante.^{1,2} Como consecuencia se produce una comunicación entre la cámara anterior y el espacio supracoroideo, lo que determina hipotonía ocular acompañada o no del desprendimiento y pliegues coriorretinianos que si afectan a la mácula pueden producir pérdida de agudeza visual (AV).³

La rotación del cuerpo ciliar hacia delante alrededor del espolón escleral da lugar a un desplazamiento anterior del diafragma iris-cristalino, perdiendo profundidad la cámara anterior, lo que da lugar a cierre del ángulo por aposición sin iris bombé.⁴ Los casos que evolucionan con hipotonía e hipotalamia requieren tratamiento médico intensivo con midriáticos ciclopléjicos, antiinflamatorios tópicos, acetazolamida y esteroides por vía oral. La intervención quirúrgica está indicada cuando la atalamia no resuelve con este tratamiento.⁵

Se realiza esta presentación con el **objetivo** de exponer el manejo y evolución de un caso clínico con desprendimiento ciliocoroideo bilateral.

PRESENTACIÓN DEL CASO

Paciente masculino de 50 años de edad con antecedentes de glaucoma primario de ángulo abierto operado (Trabeculectomía) de ambos ojos (A/O), ojo izquierdo (OI) hace 3 meses y ojo derecho (OD) hace 15 días. En el preoperatorio (según historia clínica) se recoge:

OD- En la evaluación del fondo de ojo disco óptico de tamaño normal, redondo, con relación copa disco (RCD) 0,5 en sentido vertical y desplazamiento nasal discreto de los vasos; Presión intraocular (PIO) de 24 mmHg y agudeza visual mejor corregida (MAVC): 1.0. Perimetría blanco-blanco: Escotoma relativo a manera de "escalón" nasal superior.

OI- Disco óptico de tamaño normal, redondo, con RCD 0,9 en sentido vertical con desplazamiento nasal de los vasos, disminución del anillo neuroretiniano, vasos en bayoneta y disminución global de la capa de fibras nerviosas de la retina; PIO 32 mmHg y MAVC: Movimiento de manos (MM). Perimetría blanco-blanco: Escotoma anular que no interesa los 10^o centrales.

Se nos consulta el caso pues presenta en estos momentos hipotalamia y disminución de la visión OD.

Al examen físico oftalmológico constatamos:

OD- Hiperemia cilioconjuntival moderada, dehiscencia de sutura, córnea transparente, cámara anterior muy estrecha, grado II, según clasificación de Spaeth. Iridectomía en hora 12. Esclerosis del cristalino (descrita desde el preoperatorio).

Fondo de ojo: se observan pliegues corioretinianos que interesan área macular.

Prueba de Seidel positiva. PIO 4 mmHg y MAVC 0.05

OI- Bula de filtración formada, de gran tamaño, Seidel negativo, córnea transparente, cámara anterior formada, iridectomía permeable en hora 12. Esclerosis del cristalino (descrita desde el preoperatorio). PIO 8 mmHg y MAVC MM.

En ecografía podemos apreciar desprendimiento coroideo periférico. (Figura 1).

Se interpreta como un desprendimiento coroideo (DC) periférico más maculopatía por hipotonía secundaria a escape por la incisión OD, por lo que se decide suspender hipotensor local (Timolol 0,5%), continuar el tratamiento tópico esteroideo, acetazolamida 1 tableta cada 12 horas y añadir homatropina 2% 1 gota cada 8 horas y oclusión OD.

Quince días después, se observa mejoría del cuadro clínico aunque persiste desplazamiento anterior del diafragma iridocristaliniano. En OI se constata entonces hipotalamia grado II, PIO 4 mmHg y MAVC Percepción de luz, Seidel negativo. Se realiza ecografía encontrándose DC seroso (Figura 2), en este caso, de aparición tardía por filtración excesiva. Se instaura igual tratamiento médico que en OD. Al mes se observa resolución del DC en A/O, se encuentra la PIO en 6 mmHg y 8 mmHg en OD y OI respectivamente.

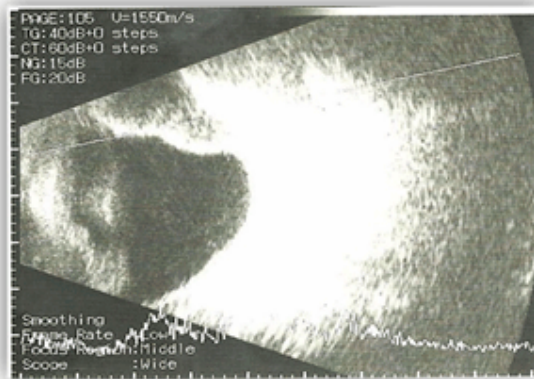


Fig 1. Desprendimiento coroideo periférico OD.

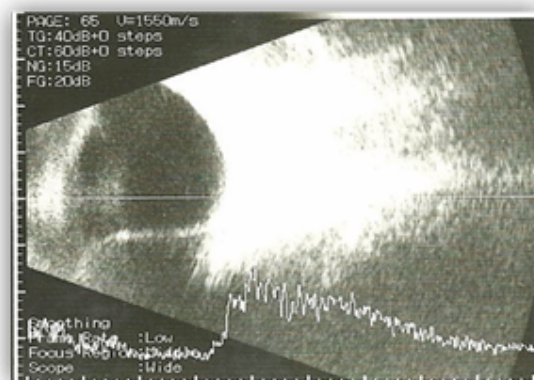


Fig 2. Desprendimiento coroideo periférico OI.

Se mantiene seguimiento por 3 meses, observándose estabilidad en la PIO pero al examen físico del segmento anterior persiste estrechez de la cámara anterior por desplazamiento del diafragma iridocristaliniano y mala visión. Se observa signo de Van Herick positivo.

Se miden parámetros ecobiométricos: longitud axial, amplitud de la cámara anterior y grosor del cristalino encontrándose en OD valores de 23.45 mm, 1.2 mm, 5.03 mm y en OI 23.22 mm, 0.9 mm, 5,10 mm respectivamente.

Se decide entonces reconstruir quirúrgicamente la bula de filtración y extraer el cristalino e implantar lente intraocular, usando para su cálculo el IOL *master* y realizando la incisión temporal, alejada del área de la bula.

Se realiza primero la cirugía del OD y luego OI, sin complicaciones a pesar del grado de dificultad.

Al mes, en evaluación posoperatoria se observa a la biomicroscopía del segmento anterior estabilidad de la cámara anterior. Se constata:

OD- PIO 10 mmHg, Agudeza visual sin cristales (AVSC) 0,5

RD: -0,75 esférico 0,9 (MAVC)

OI- PIO 12 mmHg, AVSC: CD 3m que no mejora con corrección.

DISCUSIÓN

El desprendimiento cilio-coroideo es un padecimiento raro que puede tener implicaciones serias en el pronóstico visual del paciente. Es fundamental realizar un diagnóstico preciso del mismo, especialmente en pacientes con hipotonía ocular posterior a un traumatismo o un procedimiento quirúrgico.¹

La hipotonía posoperatoria después de la cirugía de glaucoma puede ser por un excesivo flujo de salida del humor acuoso (filtración excesiva y escapes por la incisión) o por producción reducida del mismo (inflamación intraocular, desprendimiento cilio-coroideo, ciclodíalisis y uso de supresores del acuoso). Estas condiciones pueden coexistir. Una hipotonía por filtración excesiva o escapes induce el comienzo de un desprendimiento seroso cilio-coroideo, condición que disminuye la producción de humor acuoso e incrementa la hipotonía.^{5,6}

La severidad de la estrechez de la cámara anterior se puede clasificar según George L. Spaeth como grado I cuando existe aposición periférica del iris, grado II cuando hay aposición pupilar en el borde corneal o grado III si existe contacto corneal-cristaliniano.^{6,7}

El signo de Seidel positivo asociado a una bula de filtración plana está presente en casos donde existe dehiscencia de sutura conjuntival, exposición de incisión escleral u orificios en ampolla conjuntival y resuelve generalmente con parche compresivo, lente de contacto blando terapéutico de 20-22 mm o un protector de Simmons. Otros autores describen también el empleo de sangre autóloga, inyectada dentro de la bula de filtración.^{5,7}

Los casos que evolucionan con hipotonía e hipotalamia requieren tratamiento intensivo con midriáticos ciclopléjicos, antiinflamatorios tópicos, acetazolamida y esteroides por vía oral.⁵ La intervención quirúrgica está indicada cuando la atalamia no resuelve o la efusión coroidea es grande (beso coroideo) y supone el drenaje del líquido supraciliar.⁷

La hipotonía ocular persistente, además puede comprometer la visión como consecuencia de complicaciones asociadas como el desprendimiento coroideo, atalamia, pliegues coriorretinianos en región macular, edema del nervio óptico, éstasis venoso retiniano y catarata. La pérdida de visión secundaria a edema macular puede ser permanente si no es tratada a tiempo. Sin embargo, no está claro el tiempo a partir del cual se producen alteraciones irreversibles en la visión.³

La incidencia de la maculopatía hipotónica se describe entre 1 y 25 %. Ocurre generalmente debido a un exceso de filtración y se presenta con mayor frecuencia en pacientes con PIO preoperatoria muy elevada, miopes jóvenes y aquellos que recibieron antifibróticos transoperatorios o tratamiento prolongado con inhibidores orales de la anhidrasa carbónica.⁵

De forma general deben tenerse en cuenta medidas de prevención, para ello el cirujano debe evitar descompresiones bruscas de la cámara anterior, pérdida vítrea y ser meticuloso en el uso de antimetabolitos y en las suturas de cierre del colgado escleral y conjuntival. Además deben ser tratados el exceso de filtración y los escapes conjuntivales.⁵⁻⁷

La reconstrucción o reparación de una ampolla de trabeculectomía está indicada en estos pacientes.⁴

La catarata, es frecuente en el posoperatorio de los pacientes con trabeculectomía, siendo señalada por muchos autores como la principal complicación durante el primer año posterior a la cirugía.^{8,9} La agresión directa al tejido lenticular con el instrumental durante las maniobras quirúrgicas, el uso de aire para reformar la cámara anterior, la hipotonía, cámara anterior estrecha, el uso de medicamentos (mióticos, esteroides tópicos, mitomicina C) entre otros factores favorecen la formación y progresión de la misma.⁵

En nuestro caso, el proceder fue valorado pues el paciente presentaba un cristalino intumesciente, con desplazamiento anterior del diafragma iridocristaliniano, dado en estos casos por la rotación del cuerpo ciliar hacia delante alrededor del espón escleral, con mayores riesgos de progresión de la catarata por la hipotonía e hipotalamia mantenida.

Las evidencias actuales del efecto de la extracción del cristalino en la sobrevida de la bula de filtración son insuficientes,¹⁰ aunque se cree que la edad menor de 51 años, PIO preoperatoria mayor de 10 mmHg, manipulación transquirúrgica del iris y PIO mayor de 25 mmHg en el posoperatorio precoz, son factores que se asocian a pobre control de la PIO después de la extracción de la catarata.⁵

CONCLUSIONES

El desprendimiento cilio-coroideo secundario a cirugía filtrante de glaucoma puede obedecer a diferentes mecanismos fisiopatológicos. La conducta a seguir y evolución, como se evidencia en el caso presentado, dependerá de las características del paciente, forma clínica de presentación y complicaciones asociadas.

REFERENCIAS BIBLIOGRÁFICAS

1. Ortega-Larrocea X, Castañeda-Diez R, Gil-Carrasco F. Tratamiento del desprendimiento del cuerpo ciliar. Informe de un caso. *Rev Mex Oftalmol*. 2010; 84(4): 233-23.
2. Koga-Nakamura W, Islas de la Vega G, González-González MC, Olascoaga CE. Ultrabiomicroscopía y ciclodiálisis. *Rev Mex Oftalmol*. 2007; 81(6): 326-331.
3. Cerio-Ramsden CD, Muñoz-Negrete FJ, Rebolledo G. Ciclodíalisis postraumática tratada con láser diodo transescleral. *Arch Soc Esp Oftalmol* [revista en la Internet]. 2009 Ene; 84(1):47-50. [Citado 06 Noviembre 2013]. Disponible en: http://scielo.isciii.es/scielo.php?script=sci_arttext&pid=S0365-66912009000100008&lng=es. <http://dx.doi.org/10.4321/S0365-66912009000100008>.
4. Kanski JJ. *Oftalmología Clínica*. 5ta ed. Madrid: Elsevier S.A; 2004, p. 249.
5. Fernández Argones L, Piloto Díaz I, Domínguez Randulfe M. Glaucoma. Temas quirúrgicos. La Habana: Ed. Ciencias Médicas; 2013, p. 66-80.

6. Boyd BF, Luntz M. Últimas innovaciones en los Glaucomas. Etiología, Diagnóstico y Tratamiento. Panamá: Highlight of Ophthalmology; 2002, p. 297-312.
7. Instituto Cubano de Oftalmología "Ramón Pando Ferrer". Manual de Diagnóstico y Tratamiento en Oftalmología. La Habana: Ed. Ciencias Médicas; 2009, p. 358-364.
8. Gedde SJ, Sing K, Schiffman JC, Feuer WJ, and the Tube Versus Trabeculectomy Study Group. The Tube Versus Trabeculectomy Study Group: interpretation of results and application to clinical practice. *Curr Opin Ophthalmol.* 2012;23(2):118-126.
9. Jampel HD, Solus JF, Tracey PA, Gilbert DL, Loyd TL, Jefferys JL. Outcomes and Bleb-Related Complications of Trabeculectomy. *Ophthalmology*, [Epub ahead of print]. 2012. [Citado 13 Enero 2014]. Disponible en: <http://www.ncbi.nlm.nih.gov/pubmed/22244944>
10. Peponis VG, Chalkiadakis SE, Katzakis MC, Parikakis EA. The effect of phacoemulsification on late bleb failure or intraocular pressure in patients with glaucoma: a systematic review. *Clin Ophthalmol.* 2012;6: 1045-1049.

Recibido: 24 de junio de 2014.

Aprobado: 9 de febrero de 2015.