



## Fístula enterocutánea en una hernia incisional

### Enterocutaneous fistula in an incisional hernia

Ana María Nazario Dolz<sup>1,2\*</sup> , Luis Castillo Toledo<sup>3,4</sup> , Zenén Rodríguez Fernández<sup>1,2</sup> 

<sup>1</sup>Hospital Provincial Clínico-Quirúrgico Docente "Saturnino Lora". Santiago de Cuba, Cuba.

<sup>2</sup>Universidad de Ciencias Médicas de Santiago de Cuba. Santiago de Cuba, Cuba.

<sup>3</sup>Hospital Universitario "Manuel Ascunce Domenech". Camagüey, Cuba.

<sup>4</sup>Universidad de Ciencias Médicas de Camagüey. Camagüey, Cuba.

\*Autor para la correspondencia: [ananazario9512@gmail.com](mailto:ananazario9512@gmail.com)

#### Cómo citar este artículo

Nazario Dolz AM, Castillo Toledo L, Rodríguez Fernández Z. Fístula enterocutánea en una hernia incisional. La Habana. Rev haban cienc méd [Internet]. 2021 [citado ]; 20(6):e4357. Disponible en: <http://www.revhabanera.sld.cu/index.php/rhab/article/view/4357>

Recibido: 31 de Julio del año 2021

Aprobado: 14 de Septiembre del año 2021

#### RESUMEN

**Introducción:** Los defectos técnicos en el cierre de la laparotomía, como la utilización de suturas inadecuadas, muy apretadas o distancia incorrecta entre los puntos, presencia de cuerpos extraños, hematomas o la inclusión de un asa intestinal (pellizcamiento de esta), pueden provocar la aparición de una hernia incisional, y peor aún acompañarse de una fístula intestinal.

**Objetivo:** Corroborar la importancia del cierre correcto y cuidadoso de la pared abdominal después de una laparotomía.

**Presentación del caso:** Se trata de una paciente de 34 años de edad con antecedentes de tres cesáreas en un período de seis años, la última hace seis meses, que fue atendida en el Hospital "Mnazi Mmoja", en Tanzania, refiriendo salida de contenido líquido amarillento a nivel de la cicatriz quirúrgica. Al examen físico se constata hernia incisional y un asa intestinal adherida a la piel con un orificio de menos de un cm por donde sale contenido intestinal amarillento. Se interviene con diagnóstico preoperatorio de hernia incisional y fístula enterocutánea; se realiza resección de 3 tres cm del íleon, anastomosis termino-terminal donde se encuentra el orificio fistuloso y hernioplastia mediante la técnica de Rives con utilización de malla de polipropileno. La evolución posoperatoria fue satisfactoria.

**Conclusiones:** Se refuerza la afirmación que es de suma importancia el cierre correcto y cuidadoso de la pared abdominal después de una laparotomía, sobre todo si se realiza con urgencia.

#### Palabras claves:

Hernia incisional, fístula enterocutánea, laparotomía, hernioplastia.

#### ABSTRACT

**Introduction:** In the closure of the laparotomy, technical defects such as the use of inadequate sutures, too tight or incorrect distance between stitches, the presence of foreign bodies, hematomas or the inclusion of an intestinal loop (pinching) can cause the appearance of an incisional hernia which, even worse, can be accompanied by an intestinal fistula.

**Objective:** To corroborate the importance of the correct and careful closure of the abdominal wall after performing laparotomy.

**Case presentation:** A 34-year-old patient with a history of three previous cesarean sections in a six-year period, the last one performed six months, was treated at the "Mnazi Mmoja" Hospital in Tanzania when she reported the release of a yellowish liquid content at the surgical scar level. Physical examination revealed an incisional hernia and an intestinal loop attached to the skin with a hole of less than one cm through which yellowish intestinal content was coming out. She was operated on with the preoperative diagnosis of incisional hernia and enterocutaneous fistula; a three-cm resection of the ileum, end-to-end anastomosis where the fistulous orifice was located, and hernioplasty were performed using the Rives technique with polypropylene mesh. The postoperative evolution was satisfactory.

**Conclusions:** The assertion that correct and careful closure of the abdominal wall after laparotomy is of utmost importance, especially if it is performed urgently, is reinforced.

#### Keywords:

Incisional hernia, enterocutaneous fistula, laparotomy, hernioplasty.



## INTRODUCCIÓN

La incidencia de una hernia incisional es aproximadamente de 10 a 15 % en pacientes con una incisión abdominal previa, y sobre todo en la línea media, observándose tasas de recurrencia muy altas luego de su reparación. Según Smith J. y otros<sup>(1)</sup> explicitan, que el riesgo acumulativo de recurrencia a los 3 años es mayor cuando se realizan herniorrafias (hasta 43 %) en comparación con 24 % para las hernioplastias con mallas.

Los defectos técnicos en el cierre de la laparotomía, como la utilización de suturas inadecuadas, muy apretadas o distancia incorrecta entre los puntos, presencia de cuerpos extraños, hematomas o la inclusión de un asa intestinal (pellizcamiento de esta), pueden provocar la aparición de una hernia incisional, y peor aún acompañarse de una fístula intestinal, como sucedió en el caso que se presenta.

Hay varios enfoques disponibles para reparar las hernias ventrales mediante una malla colocada en diferentes sitios. Sin embargo, se han comunicado diversas complicaciones relacionadas con su utilización, que pueden estar asociadas con el tipo de malla, los hallazgos intraoperatorios y las técnicas quirúrgicas empleadas.<sup>(2)</sup>

Si se utiliza una malla para el cierre de una laparotomía o para la reparación de una hernia incisional, esta no puede estar en contacto directo con el intestino, con independencia de que sea de material biodegradable o no, por cuanto, la malla puede erosionar el intestino con la aparición consecuente de una fístula.<sup>(2)</sup>

En la actualidad este tipo de fístula es una complicación poco frecuente de las hernias incisionales por el tipo de materiales utilizados y está ocasionada por el contacto de las asas intestinales con la malla (polipropileno o dacrón) si fueron usadas como único material en contacto con las vísceras.<sup>(3)</sup>

La fístula enterocutánea es la unión anormal entre el interior del tracto intestinal y la piel.<sup>(4)</sup> Aunque son varias las etiologías que pueden causarla, la mayoría se produce como complicación de una cirugía previa. Los factores predisponentes para la aparición de una fístula posoperatoria son: malnutrición, inmunosupresión, heridas traumáticas, infección y procedimientos de emergencias; generalmente son secundarias a dehiscencia de anastomosis o lesiones intestinales inadvertidas en 2 a 10 %, con una mortalidad variable entre 15 y 43 % si están asociadas a malnutrición u otras comorbilidades.<sup>(5)</sup>

Con las mallas reparadoras de tejido existe riesgo de contacto directo cuando se dejan expuestas las fibras de polipropileno o dacrón o se lesiona la capa antiadherente en las maniobras de introducción de la malla por los puertos laparoscópicos o cuando se recortan algunos tipos de malla que dejan expuestas fibras de material permanente.<sup>(5,6)</sup>

Esta explicación en torno a la aparición de una fístula enterocutánea es la que refieren muchos de los estudiosos del tema por ser la más frecuente; sin embargo, en el caso presentado, la fístula enterocutánea y la hernia aparecen en el curso posoperatorio de una laparotomía media infraumbilical realizada de urgencia, sin utilización de malla en el cierre de la pared, donde se supone que existió un defecto técnico en el cierre de la pared abdominal al producirse un pellizcamiento de un asa intestinal, lo que evidentemente provocó el déficit de cicatrización que condujo a la hernia ventral, acompañada de la fístula enterocutánea.<sup>(6)</sup>

Todo lo expresado, justifica la presentación de este caso que tiene una fístula enterocutánea en una hernia incisional, con el **objetivo** de corroborar la importancia del cierre correcto y cuidadoso de la pared abdominal después de una laparotomía.

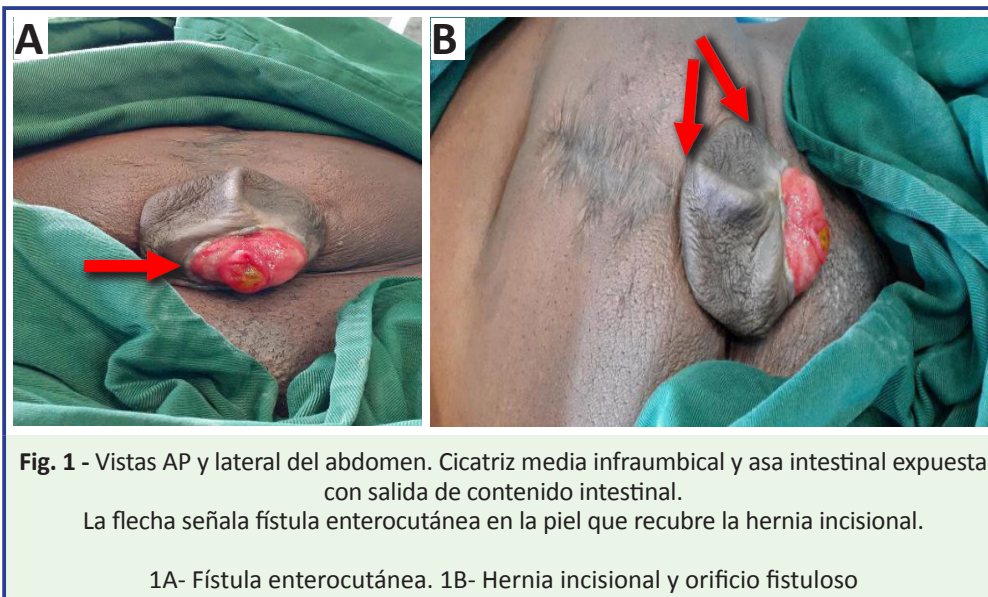
## PRESENTACIÓN DEL CASO

Se trata de una paciente de 34 años de edad con antecedentes de seis gestaciones, tres abortos espontáneos y tres partos por cesáreas anteriores en un período de seis años, la última hace seis meses, trabajadora agrícola y con condiciones económicas en el margen de la extrema pobreza, sin haber asistido a ninguna institución de salud autorizada en Tanzania, acude a la consulta de Cirugía General del Hospital "Mnazi Mmoja", refiriendo desde hace dos meses, salida de líquido amarillento en poca cantidad a nivel de la cicatriz quirúrgica, con olor característico (no fecaloideo). Mantiene un estado general conservado para un índice de masa corporal de 25 kg/m<sup>2</sup>.

Al examen físico se constata hernia incisional en una cicatriz media infraumbilical de aproximadamente 5 cm y en su tercio inferior se observa un asa intestinal adherida a la piel con un orificio de menos de 1 cm por donde sale contenido intestinal de apariencia biliosa. (**Figura 1 A y B**).

Además se confirma que la hernia incisional es de unos 5 cm de longitud y abarca desde el tercio medio al inferior de la cicatriz quirúrgica. Durante la inspección del abdomen y al realizar maniobra de Valsalva se observa protrusión de las asas a través de la cicatriz quirúrgica cubiertas por piel fina, sin cambios de coloración; a la palpación del abdomen se precisa anillo herniario de 4 cm y protrusión de asas a nivel del defecto en la pared, se corrobora que el tumor está compuesto por asas intestinales por presentar ruidos hidroaéreos a la auscultación.

La enferma no precisa otros síntomas y el resto del examen físico es normal. Durante su estancia en el hospital, previa a la cirugía, se coloca bolsa de colostomía en el orificio fistuloso y se obtuvo un volumen entre 200 y 250 cc en 24 horas de un líquido que aparenta ser contenido ileal.



**Fig. 1** - Vistas AP y lateral del abdomen. Cicatriz media infraumbilical y asa intestinal expuesta con salida de contenido intestinal.  
La flecha señala fístula enterocutánea en la piel que recubre la hernia incisional.

1A- Fístula enterocutánea. 1B- Hernia incisional y orificio fistuloso

Se realizan exámenes complementarios y se encuentran cifras de hemoglobina de 120 g/l, no pudiéndose realizar otras determinaciones como proteínas totales y fraccionadas por no disponer de ellos en el centro asistencial, además se determinó HIV negativo, antígeno de superficie B y C negativos y serología no reactiva, el ECG mostró ritmo sinusal, sin alteraciones. En la radiografía de tórax la trama pleuropulmonar y la silueta cardíaca normales. No se indican fistulografía ni tránsito intestinal por no disponer de esos estudios en el hospital donde se realiza la intervención quirúrgica.

Se prepara el colon mediante el método rápido utilizando manitol vía oral la víspera de la operación y antibióticos vía EV, (ceftriazone 1gr más metronidazol 500 mg) al comenzar el acto quirúrgico. Se reseca la piel que sobra mediante una incisión que bordea a la anterior y que engloba la piel que reviste el asa intestinal, se logra entrar a la cavidad abdominal a través del saco herniario e identificar el asa de ileon a 40 cm de la válvula ileocecal.

Se reseca un segmento intestinal de 3 cm por el estado que presenta donde se localiza el orificio fistuloso (ileon) y se realiza anastomosis término terminal en dos planos de sutura. Por último, se repara la hernia incisional con malla de polipropileno de 15 x 15 cm mediante el Método de Rives.

La paciente evolucionó de manera favorable durante ocho días en la sala de Cirugía General y es dada de alta al décimo de la intervención quirúrgica.

Evolución posquirúrgica: Al transcurrir un mes, la enferma asiste a la consulta de cirugía donde se conoce que continúa evolucionando satisfactoriamente, con hábito intestinal normal.

Al examen físico se aprecia cicatriz quirúrgica acorde al tiempo de evolución y se examina el resultado de la biopsia del intestino resecado el cual es normal, por lo que se indica la reincorporación a sus labores habituales con las restricciones conformes al tiempo del posoperatorio.

## DISCUSIÓN

La presencia de fístula enterocutánea está asociada a complicaciones que pueden ser mortales en potencia y requieren intervención rápida para evitar la morbilidad y la mortalidad que ocasiona, además de los altos costos para el sector salud.<sup>(4,5)</sup>

Se desarrolla después de cirugías abdominales y es causada principalmente por complicaciones operatorias, ya sea debido a la lesión del intestino durante la intervención quirúrgica o a una fuga desarrollada en el sitio anastomótico.<sup>(4)</sup>

Si al mismo tiempo que se presenta la fístula enterocutánea el enfermo tiene además una hernia incisional, se puede suponer que el defecto de cicatrización estuvo motivado por dificultad en la técnica utilizada para el cierre de la pared abdominal y también a una lesión inadvertida de un asa intestinal, como es el caso presentado.

La cicatrización adecuada de una laparotomía implica realizar una incisión apropiada y lo menos traumática posible, con un adecuado cierre de la misma (factor mecánico) y un proceso normal de producción de tejido conectivo o cicatricial (factor metabólico).

La reparación correcta de una herida requiere de una adecuada aproximación de los tejidos, dejando la menor cantidad de cuerpos extraños (suturas, tejido necrótico, detritus, sangre, entre otros), tensión mínima en los mismos que estimule el inicio de la fase inflamatoria de la cicatrización pero que no produzca necrosis, hipoxia e isquemia de los bordes para que se inicie la migración de fibroblastos; sin embargo, en el caso que se presenta se evidencia el fallo en el cierre de la pared abdominal, e incluso la posibilidad de que un asa intestinal haya quedado involucrada en alguna de las suturas utilizadas durante el cierre.<sup>(7)</sup>

Entre 75 y 90 % de las fístulas enterocutáneas se presentan como una complicación postquirúrgica. La incidencia de fístulas enterocutáneas es de 0,8 a 2 % en cirugías abdominales, su mortalidad está entre 15-37 %, llegando a valores de 60 % si se asocia a desnutrición, dehiscencia de suturas y sepsis.<sup>(8)</sup>

A pesar de que las fístulas enterocutáneas, y más aún la temida fístula enteroatmosférica, son enfermedades que presentan una enorme complejidad y que requieren un tratamiento individualizado y multidisciplinario su tratamiento integral debe tener en cuenta el equilibrio hidroelectrolítico y ácido-básico del paciente, su estado nutricional, el tratamiento de infecciones asociadas, así como el control local del vertido intestinal.

Todos estos cuidados van a depender de factores tales como el lugar de la fístula, débito, estado nutricional e inmunológico del enfermo, entre otros.<sup>(9)</sup>

La principal causa de las fístulas enterocutáneas en la mayoría de los casos (75-85 %) son las iatrogenias tras una intervención quirúrgica, por complicaciones como dehiscencia anastomótica, traumatismo o isquemia intraoperatoria que se presentan principalmente en las cirugías de emergencia, que asciende a una tasa de mortalidad hasta 15 a 25 % por dicha causa.<sup>(10)</sup>

A pesar de que la literatura sugiere muchos factores de riesgos para la formación de fístulas enterocutáneas posquirúrgicas no todos han sido corroborados en estudios clínicos randomizados.

Las cirugías de emergencia implican 15 % adicional de riesgo de presentar la formación de fístulas postoperatorias, el estado nutricional del enfermo y su perfusión tisular, también tienen un papel importante así como las complicaciones tanto del estado clínico como derivadas de la intervención quirúrgica, por ejemplo: cirugía previa, sutura deficiente y la experiencia del equipo, los factores locales que se relacionan a la respuesta inflamatoria de los tejidos y las intervenciones quirúrgicas múltiples también favorecen la aparición de una fístula enterocutánea debido al mayor número de resecciones, suturas y manipulación aunque se conoce que la aparición de una fístula también depende del acto quirúrgico: anastomosis a tensión, desvitalización de cabos intestinales, nudos escasa o excesivamente ajustados, y lesiones inadvertidas, entre otros, son aspectos técnicos que promueven, en el posoperatorio la extravasación de líquido entérico.<sup>(11,12)</sup>

En el caso presentado, la enferma ingresa con una fístula insertada en una hernia incisional, con un estado nutricional e inmunológico adecuado porque ocurre seis meses después de la intervención quirúrgica y solo alcanzó un débito entre 200 y 250 cc en 24 horas lo que contribuyó al no deterioro de su estado físico, nutricional e inmunológico, por lo que no necesitó de correcciones del equilibrio hidromineral, ácido-básico, ni nutricional preoperatorio.

## CONCLUSIONES

Se refuerza la afirmación de que es de suma importancia el cierre correcto y cuidadoso de la pared abdominal después de una laparotomía, sobre todo, si se realiza de urgencia.

## REFERENCIAS BIBLIOGRÁFICAS

1. Smith J, Parmely JD. Ventral Hernia. En: Stat Pearls [Internet]. Treasure Island (FL): Stat Pearls Publishing; 2021[Citado 26/07/2021]. Disponible en: <https://www.ncbi.nlm.nih.gov/books/NBK499927/>
2. Rastegarpour A, Cheung M, Vardhan M. Surgical mesh for ventral incisional hernia repairs: understanding mesh design. *Plast Surg* [Internet]. 2016 [Citado 26/07/2021];24(1):41-50. Disponible en: <http://dx.doi.org/10.4172/plastic-surgery.1000955>
3. Alshamali M, Sallan S, Alzaid D, Adulraheem J, Mohammad K. Enterocutaneous fistula occurring 10 years after an open umbilical hernia repair with placement of an onlay polypropylene mesh: A case report. *Int Journal of Surgery Case Reports* [Internet]. 2020 [Citado 08/07/2021];67:123-6. Disponible en: <https://reader.elsevier.com/reader/sd/pii/S2210261220300705>
4. Chóez Macías AH. Prevalencia de hernias incisionales y sus complicaciones en Hospital "Liborio Panchana" entre 2014-2015 [Tesis Especialidad Medicina]. Guayaquil: Universidad de Guayaquil; 2017[Citado 07/09/2020]. Disponible en: <http://repositorio.ug.edu.ec/bitstream/redug/32113/1/CD-1621-CHOEZ%20MACIAS.pdf>
5. Durán Muñoz VM, Tallón Aguilar L, Tinoco González J, Sánchez Arteaga A, Tamayo López MJ, Pareja Ciuró F, *et al.* Actualización sobre el manejo de la fístula enterocutánea y fístula enteroatmosférica. *Cir Andal* [Internet]. 2019 [Citado 07/09/2020];30(1):40-7. Disponible en: [https://www.asacirujanos.com/admin/upfiles/revista/2019/Cir\\_Andal\\_vol30\\_n1\\_06.pdf](https://www.asacirujanos.com/admin/upfiles/revista/2019/Cir_Andal_vol30_n1_06.pdf)
6. Estuardo Vicente K. Caracterización diagnóstica de fístulas enterocutáneas post quirúrgicas [Tesis Maestría Cirugía]. Guatemala: Universidad de San Carlos de Guatemala; 2016 [Citado 07/09/2020]. . Disponible en: [http://biblioteca.usac.edu.gt/tesis/05/05\\_10050.pdf](http://biblioteca.usac.edu.gt/tesis/05/05_10050.pdf)
7. Guías de práctica clínica para Hernias de la Pared Abdominal [Internet]. México: Asociación Mexicana de Hernia; 2015 [Citado 07/09/2020]. Disponible en: <https://www.amhernia.org/wp-content/themes/amhernia2/files/guias2015.pdf>
8. Alvarado de la Cruz NC. Fístulas enterocutáneas postquirúrgicas, factores de riesgo y complicaciones en el Hospital Guayaquil en el período entre los años enero 2010 a diciembre del 2014 [Tesis Especialidad Medicina]. Guayaquil: Universidad de Guayaquil; 2015 [Citado 07/09/2020]. Disponible en: <http://repositorio.ug.edu.ec/bitstream/redug/47932/1/CD%20049-%20ALVARADO%20DE%20LA%20CRUZ%20NATALIA%20DEL%20CARMEN.pdf>
9. Rezende Neto JB, Marshall S, Nixon K, Vlachou PA, Rotstein O. Chronic Infection and Enterocutaneous Fistula Secondary to Mesh Migration and Erosion into the Small Bowel. *Surgical Infections Case Reports* [Internet]. 2017 [Citado 08/09/2020];2(1):17-9. Disponible en: <https://www.liebertpub.com/doi/pdf/10.1089/crsi.2017.0003>
10. Chen W, Liu L, Huang H, Jiang M, Zhang T. A case report of spontaneous umbilical enterocutaneous fistula resulting from an incarcerated Richter's hernia, with a brief literature review. *BMC Surgery* [Internet]. 2017 [Citado 08/09/2020];17(15):1-5. Disponible en: <https://bmcsurg.biomedcentral.com/track/pdf/10.1186/s12893-017-0216-z>
11. Reddy MS, Naresh M, Rath A, Saleem MA. A rare complication of prosthetic mesh repair of a ventral incisional hernia: erosion and enterocutaneous fistula formation. *International Surgery Journal* [Internet]. 2018 [Citado 08/09/2020];5(3):1141-4. Disponible en: <https://www.ijurgery.com/index.php/ij/article/view/2526/1896>
12. O'Connor SC, Carbonell AM. Management of post-operative complications in open ventral hernia repair. *Plast Aesthet* [Internet]. 2019 [Citado 08/09/2020];6(26):1-9. Disponible en: <https://oaepublishstorage.blob.core.windows.net/14ea6e94-7243-4416-b60f-f34ce3bc28c9/3272.pdf>

### Conflictos de intereses

Los autores declaran no tener conflictos de intereses.

### Contribución de autoría

Ana María Nazario Dolz: Conceptualización; Metodología; Validación; Redacción-borrador original; Redacción-revisión y edición.  
Luis Castillo Toledo: Curación de datos; Investigación; Redacción-borrador original.  
Zenén Rodríguez Fernández: Análisis formal; Supervisión; Visualización; Redacción-borrador original.

Todos los autores participamos en la discusión de los resultados y hemos leído, revisado y aprobado el texto final del artículo.