

**Instituto Superior de Ciencias Médicas de La Habana
FCM Enrique Cabrera**

LINFANGIECTASIA INTESTINAL

- * Dr. Albadio Pérez Assef
- ** Dra. Dinorah de la Caridad Oliva Venereo
- *** Dr. Arturo Luis Viñas Martínez.
- **** Dr. Yacgley Valdés Miranda
- ***** Dr. Jorge Luis Anaya González
- ***** Lianet Rivero Seriel
- ***** Yusimith Cruz Geronés
- ***** Catherine Hernández Cedeño
- ***** Yaisel Alvarez Díaz

*Especialista de Primer Grado Medicina Interna. Decano de la Facultad de Ciencias Médicas Enrique Cabrera.

**Especialista de Primer Grado Medicina Interna. Instructor.

***Especialista de Primer Grado Medicina Interna. Asistente.

****Médico General Básico

***** Médico General Básico

*****Internado Médico

Calle 4ta, núm.11114, e/ Norte y Sur, Reparto Residencial Almendares, Boyeros, Ciudad de La Habana. Teléfono: 2600755
yacgley.valdes@infomed.sld.cu

RESUMEN

Introducción: la linfangiectasia intestinal se caracteriza por la dilatación de los linfáticos intestinales, comportándose como una enteropatía perdedora de proteínas. Objetivos: presentar un caso de linfangiectasia intestinal primaria con respuesta favorable al tratamiento. Presentación de Caso: Paciente de 21 años que ingresó con astenia, pérdida de peso, edemas, diarreas y distensión abdominal. Los complementarios mostraron linfocitopenia e hipoproteinemia y la biopsia intestinal fue compatible con linfangiectasia. Se trató con Prednisona, Tetraciclina, Albúmina y Dieta. Discusión: la linfangiectasia se caracteriza por manifestaciones dependientes de la obstrucción linfática, la hipoproteinemia y la linfocitopenia. En el diagnóstico son útiles el empleo de proteínas marcadas con isótopos radioactivos, radiología contrastada, ultrasonografía, endoscopia y biopsia con estudio histológico. Se han ensayado diferentes tratamientos con resultados variables, siendo prometedor el uso de Octreotide. Conclusión: Se presenta un caso de linfangiectasia primaria con histología característica y respuesta satisfactoria al tratamiento.

Palabras Clave: Enteropatía perdedora de proteínas, Hipoalbuminemia, Hipoproteinemia, linfangiectasia intestinal.

INTRODUCCIÓN

La Linfangiectasia intestinal es una entidad caracterizada por dilatación de los conductos linfáticos a nivel del intestino delgado y que clínicamente se comporta como una enteropatía perdedora de proteínas.¹⁻⁷ Puede ser primaria, posiblemente genética, o presentarse como un defecto adquirido por compromiso al drenaje de los linfáticos mesentéricos en el curso de neoplasias, traumatismos, fibrosis retroperitoneal, sarcoidosis, pericarditis constrictivas, miocardiopatías, enfermedad de Behcet, postradioterapia o asociadas a enfermedades infecciosas como la tuberculosis y la Enfermedad de Whipple.¹⁻⁵ De modo característico, en los casos primarios los síntomas se presentan en etapas tempranas de la vida, mientras que en las secundarias la presentación es más tardía, siempre en el contexto de la entidad responsable del compromiso linfático.¹⁻⁵

Por ser considerada como una patología poco frecuente, pero que no deja de ser importante, ya que no está exenta a encontrarse y tener que diagnosticarse, el objetivo de nuestro trabajo

es presentar el caso de un paciente al que se le diagnosticó una linfagiectasia intestinal primaria y tuvo una respuesta favorable al tratamiento médico impuesto.

PRESENTACION DEL CASO

Paciente masculino, blanco, de 21 años, procedente de un área urbana, que desde 1999 comenzó a presentar edemas en miembros inferiores, algo más marcado en la pierna derecha. Tres meses después, presentó diarreas semilíquidas abundantes, de una a cuatro al día, no acompañadas de mucus, pus o sangre, con marcado meteorismo y dolor abdominal tipo cólico. Ingresó en nuestro servicio de Medicina Interna en 1999; se constató como paciente extremadamente asténico, al extremo que no podía prácticamente caminar, con pérdida de 15 lb en relación con su peso habitual.

El examen físico mostró:

Edema blando de fácil Godet en miembros inferiores, que llegaba hasta la raíz de los muslos e incluía escroto. Las mucosas eran normocoloreadas.

El examen respiratorio evidenció una disminución del murmullo vesicular en la base pulmonar izquierda, mientras que el abdomen era globuloso y distendido, difusamente doloroso a la palpación, no existiendo visceromegalia.

El resto del examen físico fue normal.

Los exámenes complementarios mostraron:

Una hemoglobina en 15,1 g/100ml (151 g/l) y una velocidad de sedimentación de los eritrocitos de 7 mmol/h (normal).

Los leucocitos totales estaban en 9000 mm³ (9.0 x 10⁹/l), mientras que el diferencial evidenció eosinófilos y monocitos normales, neutrófilos 0.82/l (82%), y disminución de los linfocitos hasta 0.13/l.

Otros exámenes como glicemia, colesterol, coagulograma y pruebas de función renal y hepática fueron normales.

Las proteínas totales estaban notablemente disminuidas hasta 3,9 g/100ml (39g/l) con una hipoalbuminemia.

La inmunoelectroforesis de proteínas y una gastroduodenoscopia fueron normales, mientras que los estudios parasitológicos y cultivos de heces fecales fueron negativos, al igual que el Sudan III.

Una radiografía de tórax evidenció un pequeño derrame pleural que borraba el seno costofrénico izquierdo.

El ultrasonido abdominal constató la ausencia de visceromegalia, ascitis mínimas y asas ocupadas por abundante líquido y gases.

El drenaje biliar y el estudio de la función pancreática resultaron normales.

Se realizó un tránsito intestinal que constató la existencia de asas dilatadas, hipersecreción segmentaria y fluculación.

Finalmente, la biopsia de yeyuno evidenció dilatación de los conductos linfáticos en la lámina propia de la mucosa, sin evidencias de inflamación. (Figuras 1 y 2).

Se inició tratamiento con:

--Prednisona 40 mg diarios por vía oral.

--Tetraciclina 1 g diario dividida en 4 dosis orales.

--Infusión de albúmina humana a 20%, 1 frasco diario durante siete días.

--Supresión de la grasa dietética.

Se observó mejoría espectacular de las manifestaciones clínicas, desaparición de las diarreas, dolor abdominal y el meteorismo.

La reabsorción de los edemas fue discreta, por lo que se añadió al tratamiento: Espirolactona 100 mg diarios durante 15 días.

A las cuatro semanas de tratamiento las proteínas totales ascendieron a 7,2 g/100ml(72g/l). Se continuó igual tratamiento durante 3 meses más, se mantuvo el paciente asintomático y con estudios de laboratorio normales.

DISCUSION

La linfagiectasia es un trastorno generalizado de los canales linfáticos que se manifiesta como una enteropatía perdedora de proteínas. Puede ser primaria o adquirida, esta última en relación con condiciones que comprometen el drenaje linfático mesentérico.¹⁻⁸

Los casos primarios se presentan en niños y adultos jóvenes, aunque puede ser desde el nacimiento hasta los treinta años.^{2,3,5,8}

Clínicamente, se caracteriza por diarreas y edemas generalizados,^{2,3,5,8} como en nuestro caso. Otros síntomas que pueden encontrarse son: esteatorrea, dolor abdominal, fatiga, debilidad, vómitos, obstrucción intestinal por adherencia, derrames de quilo, retardo del crecimiento, linfangitis de miembros inferiores y aumento de las infecciones intercurrentes. ^{2,3,5,6,8}. Se ha reportado aumento de la frecuencia de tuberculosis y enfermedades malignas y reticuloendoteliales, posiblemente, debido a la linfocitopenia y depresión de la respuesta inmune celular como consecuencia de la pérdida de linfocitos por el intestino. ^{1,5,8}

Los principales datos de laboratorio son la reducida concentración de proteínas séricas y la linfocitopenia, ambos presentes en nuestro caso. Las concentraciones de inmunoglobulinas pueden estar disminuidas, así como la transferrina y el fibrinógeno, pero la mayoría de estos pacientes no tiene anemia. La respuesta inmune está seriamente comprometida, debido a la pérdida de líquido linfático rico en linfocitos.^{2,3,5,8}

En presencia de función hepática y renal normales, la demostración de las pérdidas intestinales de proteínas, puede realizarse utilizando proteínas marcadas con isótopos radioactivos como Cr-51 ó Tc-99, ^{7,9} aunque estas técnicas son engorrosas y no completamente eficaces, por lo que la aclaración de Alfa-1-antitripsina como marcador de enteropatía perdedora de proteínas es considerado ventajoso, además de su menor costo y no emplear material radioactivo.⁸ Por otra parte, los estudios radiológicos del intestino delgado son anormales en estos pacientes, muestran engrosamiento y aumento de tamaño de las válvulas, aumento de las secreciones, dilatación de asas y segmentos de bario.^{6,8,10,11}

El compromiso del intestino puede ser focal o multifocal, con dilatación de los vasos linfáticos de la mucosa y submucosa, mientras que las vellosidades que las recubren pueden estar distorsionadas y se presentan macrófagos estromales, asociados con los espacios linfáticos dilatados.^{2,3,5,6,8}

En cuanto a tratamiento, se ha ensayado con éxito variable el uso de esteroides, antibióticos y cirugía, así como el empleo de una dieta pobre en grasas o empleando triglicéridos de cadena media que son absorbidos directamente y no a través de los canales linfáticos, lo que permite una mejoría de los síntomas.^{3,5,7,8} Al respecto, resulta llamativa la evolución favorable de este caso en el empleo simultáneo de dieta, esteroides y antibióticos. Recientemente, se han publicado trabajos que documentan el efecto beneficioso del Octreotide (Sandostatín), potente inhibidor de la hormona del crecimiento, glucagón e insulina, así como un marcado efecto supresor de hormonas gastrointestinales incluyendo gastrina, motilina secretina y polipéptido pancreático, ^{8,12,13} pero no tenemos experiencia al respecto.

CONCLUSIONES

--Se presentó un caso de Linfangiectasia Intestinal, diagnosticado en el Servicio de Medicina Interna del Hospital General Docente Enrique Cabrera, Cuba.

--Las manifestaciones clínicas de este paciente fueron: edemas, diarreas, dolor abdominal, astenia marcada y pérdida de peso. Se encontró edema blando de fácil Godet, abdomen

globuloso y distendido, doloroso a la palpación; además murmullo vesicular disminuido. Estas manifestaciones se corresponden con las expuestas en la literatura internacional.

--La respuesta a la terapéutica fue notable, debido a la mejoría del paciente. Se trató con Prednisona, Tetraciclina, Albúmina humana y supresión de la grasa dietética, siendo esta misma conducta la que se describe en la literatura extranjera. Luego, se le añadió Espirinolactona. Hay documentado el efecto beneficioso sobre esta enfermedad del Octreotide (Sandostatín), pero no tenemos experiencia al respecto.

REFERENCIAS BIBLIOGRAFICAS

- 1 Waldman TA, Steinfeld JL, Dutcher TF. et al. The role of the gastrointestinal system in idiopathic hypoproteinemia. *Gastroenterology* 1961; 21:197-207.
- 2 Fenoglio-Preiser CM, Pasaal RR, Perzin KH. Tumors of the intestines. AFIP 1990. Second Series, Fascicle 27, p. 498-99.
- 3 Vardy PA, Lebenthal E, Schawachman H. Intestinal Lymphangiectasia. A reappraisal. *Pediatrics*. 1975; 55:842-51.
- 4 Bouhnik Y, Etienney I, Nemeth J. et al. Very late onset small intestinal B cell lymphoma associated with primary intestinal lymphangiectasia and diffuse cutaneous warts. *Gut*. 2000; 47(2):296-300.
- 5 Fuss IJ, Strober W, Cuecherini BA, et al. Intestinal lymphangiectasia, a disease characterized by selective loss of naïve CD45RA+ lymphocytes into the gastrointestinal tract. *Eur J Immunol*. 1998; 28 (12):4275-85.
- 6 Aoyagi K, Iida M, Yao T. et al. Characteristic endoscopic features of intestinal lymphangiectasia: correlation with histological findings. *Hepathogastroenterology*. 1997; 44(13):133-8.
- 7 Newbaver S, Arancibia ME, Mena I. Protein losing enteropathy imaging with TC-99 in Dextran. Available from Journal: September 1998: <http://www.alasbimjournal.c/revistas/1/protein.htm>
- 8 Joubran R, Wright R, Martin A. Intestinal lymphangiectasia. Available from E-medicine Journal. January 2002 ; 3(1) :1-9.
- 9 Bhathagar A, Singh AK, Lahoti D. et al. Technetium-99m dextran: a promising new protein losing enteropathy imaging agent. *Eur J Nucl Med*. 1996; 23(5): 575-8.
- 10 Maconi G, Molteni P, Manzionna G. et al. Ultrasonographic features of long-standing primary intestinal lymphangiectasia. *Eur J ultrasound*. 1998; 7(3):195-8.
- 11 Rust C, Pratschke E, Hartl W. et al. Fibrotic entrapment of the small bowel in congenital intestinal lymphangiectasia. *Am J Gastroenterol*. 1998; 93(10):1980-3.
- 12 Ballinger AB, Farthing MJ. Octreotide in the treatment of intestinal lymphangiectasia. *Eur J Gastroenterol Hepatol*. 1998; 10(8):699-702.

ANEXOS

Figura 1- H/E x 200

Biopsia de Intestino Delgado. Linfangiectasia intestinal.

Se observan linfáticos dilatados y escasas células plasmáticas.

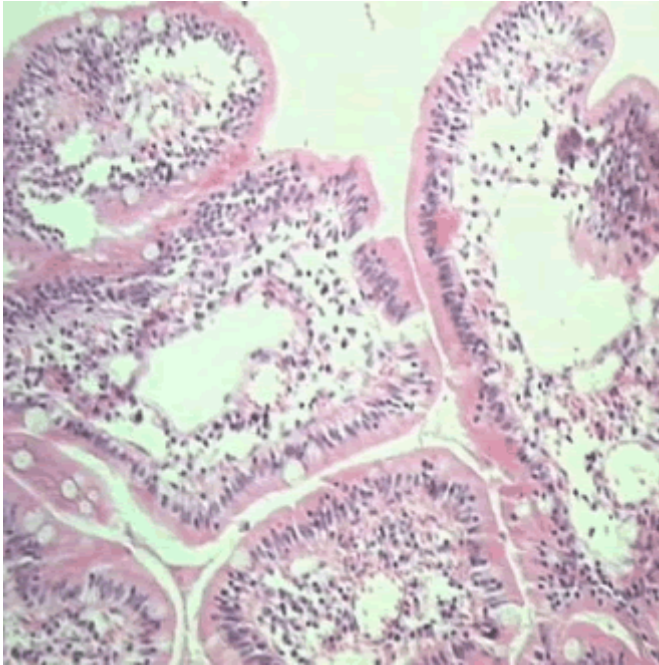


Figura 2- H/E x 400

Biopsia de Intestino Delgado. Linfangiectasia intestinal.

Se observan linfáticos dilatados y escasas células plasmáticas.

