

Centro Nacional de Cirugía Endoscópica

LA ECOENDOSCOPIA EN LA ESTADIFICACION DE TUMORES ESOFAGICOS

*Dr. Osvaldo Díaz-Canel Fernández. Calle L Núm. 208 Apto.32 entre 17 y 15. El Vedado. Ciudad de La Habana. Teléfono: 832-2958. diazcanel@cce.sld.cu

** Dr. Rolando Martínez López. Calle Martí Núm. 630 entre Rubiera y Perdomo. Regla. Ciudad de La Habana. Teléfono: 94-2228 rolando@cce.sld.cu

*** Dr. Julián Ruiz Torres. Calle 28 Núm. 116 entre 1ª y 3ª Miramar. Ciudad de La Habana. Teléfono: 203-1672. julian@cce.sld.cu

**** Dra. Vivianne Anido Escobar. Calle F Núm. 158 entre Calzada y 9. El Vedado. Ciudad de La Habana. Teléfono: 832-1418 vivianne@cce.sld.cu

***** Dra. Liliana Pernía González. Calle Aguacate Núm.405. Apto. 402 e/ Te-niente Rey y Amargura. Habana Vieja. Ciudad de La Habana. Teléfono: 867-5080. liliana@cce.sld.cu

*Especialista Primer Grado Medicina General Integral y

Especialista Segundo Grado Gastroenterología.

**Especialista Primer Grado Medicina General Integral y

Especialista Segundo Grado Gastroenterología.

*** Especialista Segundo Grado Gastroenterología y Director

Centro Cirugía Endoscópica.

**** Especialista Segundo Grado Gastroenterología.

***** Especialista Primer Grado Radiología.

RESUMEN

La ultrasonografía endoscópica (USE) es considerada una de las más importantes innovaciones en endoscopia gastrointestinal y particularmente en el diagnóstico de extensión en oncología digestiva de los últimos años.

Permite obtener una imagen ecográfica de la pared del tubo digestivo con sus diferentes capas y de las estructuras adyacentes a ésta, incluyendo los ganglios de pocos milímetros de diámetro en un radio hasta 6 cm alrededor del tubo digestivo.

Esta novedosa técnica posibilita además la estadificación TN, e incluso M, de las neoplasias digestivas.^{1,2} Los nuevos aparatos sectoriales facilitan la obtención de citología mediante punciones aspirativas con aguja fina (USE-PAAF) en tiempo real.³

Varios estudios han demostrado la preponderancia de la USE en el diagnóstico y tratamiento de los pacientes gastroenterológicos, por encima de las múltiples técnicas de imagen disponibles en la actualidad y de las constantes innovaciones en el campo de la imaginología diagnóstica.^{4,5}

A la par, al realizar la exploración ultrasonográfica del esófago, esta técnica permite visualizar y obtener muestras de lesiones a nivel del mediastino que anteriormente sólo se podían realizar a través de pruebas muy riesgosas como la mediastinoscopia.⁶

Palabras clave: Ecoendoscopia, Cáncer esofágico.

INTRODUCCION

La ecoendoscopia o ultrasonografía endoscópica (USE) es una nueva técnica diagnóstica, en algunos casos con posibilidades terapéuticas, surgida de la combinación en un mismo tubo flexible (ecoendoscopio), de un sistema de visión endoscópica (por fibra óptica o por video) y un transductor ecográfico, situado en el extremo distal del ecoendoscopio.

La finalidad que se persigue con estos equipos es acercar el transductor ecográfico lo más posible a los órganos que van a ser explorados, evitando además la interposición de la piel, huesos o aire que dificulten o impidan el paso de las ondas ultrasonográficas.⁷

Fundamentalmente, existen tres sistemas distintos de exploración ecoendoscópica: sistema radial de 380 grados, sistema sectorial de 180 grados con posibilidades terapéuticas, y minisondas ultrasonográficas. Aunque, en general, se usan de forma independiente, estos sistemas en algunos casos pueden ser complementarios.

El diagnóstico de extensión de los tumores digestivos suele establecerse de acuerdo con la clasificación TNM, por lo que los procedimientos diagnósticos que se utilicen en oncología digestiva deben aportar la información adecuada para clasificar a los pacientes según este sistema. (Figura 1 y 2).

La generalización en el uso de esta clasificación ha supuesto un gran avance en el mejor manejo de los pacientes, puesto que la comparación entre diferentes esquemas terapéuticos sólo es posible si se clasifica correctamente a los pacientes según el estadio tumoral. (Tabla I y II).

Los estadios T, N, y M hacen referencia a la invasión tumoral en profundidad, a la afectación de los ganglios linfáticos regionales y a la presencia de metástasis a distancia tanto en ganglios linfáticos como en otros órganos.^{8,9}

Esta técnica es considerada una de las más importantes innovaciones en endoscopia gastrointestinal y, particularmente, en el diagnóstico de extensión en oncología digestiva de los últimos años, ya que permite la estadificación TNM de las neoplasias digestivas.

Dentro de las neoplasias digestivas, el tumor del esófago es muy frecuente y se asocia a un mal pronóstico, debido, sobre todo, a que la mayoría presenta un curso clínico silente y cuando produce sintomatología se encuentra en fases avanzadas de la enfermedad.¹⁰

El pronóstico del cáncer esofágico está en función del estadio TNM, y así podemos hablar de supervivencias altas en los tumores T1, mientras que cuando el tumor es T3 y T4, la supervivencia se reduce de modo sorprendente. Entre los tumores T1, hay que distinguir aquellos que afectan la mucosa y los que afectan la submucosa, ya que tienen distintos porcentajes de supervivencia.¹¹

Estadificación T

La sensibilidad de la ecoendoscopia en la estadificación tumoral (T) es muy alta, entre 70 y 90 %. El cáncer de esófago se comporta ecográficamente como una lesión por lo general hipocogénica con diferentes grados de afectación de la pared esofágica y estructuras adyacentes. (Figura 3).

Según el grado de infiltración, podemos hablar de T1 cuando la afectación se circunscribe a las tres primeras capas y deja libre la capa 4 (muscular propia).

Desde el punto de vista pronóstico, ya se dicho lo importante que es diferenciar el T1 de afectación mucosa del T1 de afectación submucosa.^{12,13} En los T1 de mucosa, puede hablarse de una supervivencia de 80 % de los enfermos cercana a los 5 años, cifra que decrece cuando la afectación es hasta la submucosa (40 %), debido fundamentalmente a la probabilidad de existencia de adenopatías.¹⁴

En muchas ocasiones, existe histología compatible con cáncer de esófago y la ecoendoscopia nos informa de una pared esofágica normal. Son aquellos en los cuales la afectación histológica todavía es tan superficial que no produce cambios detectables por ecoendoscopia.^{15,16}

Recientemente, con la introducción de minisondas de alta frecuencia (15-20 MHz) puede estudiarse mejor este tipo de lesiones.

Un problema asociado directamente a esta localización tumoral es la existencia de estenosis que impide el paso del ecoendoscopio en un porcentaje cercano a 30 %. Este hecho no permite estudiar el tumor en toda su extensión, lo que en la mayoría de los casos lleva a infraestadificar la lesión. Para intentar subsanar este problema se puede:

1. Dilatar la estenosis, con bujías, lo cual no está exento de complicaciones

(perforaciones).

2. Utilizar minisondas de alta frecuencia. Presentan el inconveniente de que su

capacidad de penetración es baja y dejaría zonas sin valorar.

3. Utilizar un ecoendoscopio ciego que presenta una ventaja respecto al ecoendoscopio convencional: menor diámetro (4 mm), y otra respecto a las minisondas que es la utilización de frecuencias de 7,5 MHz.

Estos dos hechos posibilitan un estudio completo de la lesión mediante este ecoendoscopio, en más de 90 % de los casos.

Estadificación N

La especificidad de la ecoendoscopia en la estadificación de nódulos linfáticos es inferior al estadio T, y así obtenemos una precisión de 80 %. (Figura 4).

Desde los estudios de Catalano en los nódulos linfáticos individuales de pacientes con carcinoma esofágico, se sabe que entre los cuatro parámetros que deben valorarse (patrón eco, borde, forma y tamaño del nódulo linfático), el patrón eco (homogéneo frente a heterogéneo) es más sensible para diferenciar entre nódulos benignos y malignos.^{17,18}

Las adenopatías metastásicas tienen las siguientes características:

- Forma redondeada.
- Hipoecogénicas.
- Tamaño superior a 10 mm.
- Bien delimitadas.

De todas formas, muy pocas adenopatías metastásicas cumplen todos estos criterios por lo que, ante dudas, debe realizarse punción aspiración (PAAF x USE) de las adenopatías, ya que el tratamiento dependerá de una perfecta estadificación. Otros autores correlacionan el estadio T con la probabilidad de que una adenopatía sea metastásica o no; a mayor estadio mayor probabilidad de que la adenopatía visualizada sea metastásica con independencia de si cumple o no todas las características descritas anteriormente.^{19,20,21}

Estadificación M

En la clasificación TNM actual, la existencia de adenopatías a distancia, como, por ejemplo, a nivel del tronco celíaco, se considera estadio M1.

La USE ha demostrado ser la técnica más precisa en el diagnóstico de las adenopatías en esta localización, con una sensibilidad alrededor de 75%.

De nuevo la confirmación citológica por punción con aguja fina del carácter maligno de las adenopatías celíacas es aconsejable antes de considerar al paciente subsidiario sólo de tratamiento paliativo. Evidentemente, la USE no exime de la realización de una TAC para explorar la totalidad del parénquima hepático y, en general, descartar la existencia de metástasis a distancia.^{22,23}

Aportes de la Ecoendoscopia esofágica difícilmente alcanzables por otras técnicas actuales

1 Determina con exactitud la extensión en longitud del tumor entre la arcada dentaria y los polos superior e inferior del mismo, especialmente en caso de que exista extensión submucosa no visible por endoscopia.

2 Determina la relación del tumor con respecto a la carina, dato importante para el cirujano en la decisión del abordaje quirúrgico.

3 Precisa una posible extensión tumoral subcardial (a menudo también submucosa), lo que puede variar no sólo el abordaje quirúrgico, sino el tratamiento. Así, mientras que el adenocarcinoma de esófago distal debe ser tratado de esofagectomía transtorácica o transmediastínica, el adeno-carcinoma propiamente cardial o del estómago subcardial, precisa además de una gastrectomía.

4 Contraindicar la cirugía en tumores que invaden órganos de vecindad

(estadio T4), en los cuales debe indicarse tratamiento paliativo.

5 Visualizar y puncionar adenopatías celíacas o mediastínicas de pequeño tamaño.

Evaluación post-radio y quimioterapia

El pronóstico de vida del paciente con cáncer esofágico está relacionado con el estadio TNM, y es muy bajo en los estadios avanzados. Con la intención de mejorar la supervivencia, se realizaron protocolos de actuación multimodal (combinación de radioquimioterapia y cirugía). Diversos estudios evidencian resultados positivos en el aumento de la supervivencia global y en el intervalo libre de enfermedad. Para valorar el resultado del tratamiento con radio y quimioterapia, la ecoendoscopia evidencia ser poco precisa, ya que los cambios inflamatorios, fibróticos y necróticos asociados al tratamiento dificultan la reestadificación y conllevan, en la mayoría de los casos, una sobre-estadificación. Estudios recientes valoran como signo de respuesta al tratamiento, la reducción al menos de 50 % del área tumoral. Otros estudios evidencian, como signo de respuesta, la recuperación de las distintas capas, ya que se asocia con ausencia de tumor en la pieza en 78 % de los tumores.^{24,25}

Recidiva anastomótica

Debido a que las recurrencias suelen ser extraluminales, la ecoendoscopia es una buena técnica para su detección. Generalmente, ésta tiene un comportamiento similar a la lesión primaria, por lo que su diagnóstico es fácil. Cuando se planteen dudas, la punción de dicha lesión lleva al diagnóstico definitivo. Lo importante en este punto es que debemos tener un estudio basal del paciente, generalmente no antes de los 3 meses (ya que los cambios asociados al tratamiento dificultan la diferenciación entre lo patológico y lo inflamatorio). Esta ecoendoscopia basal nos ayudará para futuros controles con el objetivo de detectar recidivas precoces.^{25,26}

La USE es una técnica endoscópica complementaria, que sirve para el estudio de pacientes con lesiones previamente identificadas del tubo digestivo alto y regiones anatómicas circundantes tales como el mediastino, etcétera.²⁷

Múltiples estudios han demostrado que la USE es superior a la TAC para la estadificación locorregional (T y N de la clasificación TNM) de tumores del tubo digestivo. La punción aspirativa con aguja fina (PAAF) o la posibilidad de inyectar sustancias han aumentado el potencial diagnóstico y terapéutico de esta técnica, con una baja incidencia de complicaciones. Por otro lado, la posibilidad de una estadificación más precisa ofrece datos de mayor valor pronóstico.²⁸

ABSTRACT

At present, EUS is the only clinically available imaging modality that can directly visualize the distinct tissue layers of the esophageal wall. As such, EUS is uniquely suited to determining preoperative T- classification.

In addition, the majority of common locations for lymph node metastases are easily visualized with EUS, and sonographic criteria exist that allow relatively accurate discrimination of malignant and benign nodes.

Key word: Ecoendoscopic in the esophagi cancer.

REFERENCIAS BIBLIOGRAFICAS

1 Ziegler K, Sanft C, Friedric M. Evaluation of endosonography in TN staging of esophageal cancer. Gut 1991;32:16-20.

2 Murata Y, Suzuki S, Ohta M. Small ultrasonic probes for determination, of the depth of superficial esophageal cancer. Gastrointest Endosc 1996;44:23-8.

3 Catalano MF, Sivak VJ, Rice T, Gragg LA, Van Dam J. Endosonographic features predictive of lymph node metastasis. Gastrointest Endosc 1994;40:442- 6.

- 4 Zuccaro G, Rice T, Goldblum J, Medendorp S, Becker M, Pimentel R. *et al.* Endoscopic ultrasound cannot determine suitability for esophagectomy after aggressive chemoradiotherapy for esophageal cancer. *Aliment Pharmacol Ther* 1999;13(12):1607-12.
- 5 Isenberg G, Chak A, Canto M, Levitan N, Clayman J, Pallack B. *et al.* Endoscopic ultrasound in restaging of esophageal cancer after neoadjuvant chemoradiation. *Gastrointest Endosc* 1998;48(2):158-63.
- 6 Bowrey DJ, Clark GW, Roberts SA, Hawthorne AB, Maughan TS, Williams GT. *et al.* Serial endoscopic ultrasound in the assessment of response to chemoradiotherapy for carcinoma of the esophagus. *J Gastrointest Surg* 1999;3(5):462-7.
- 7 Laterza E, de Manzoni G, Gugliemi A, Rodella L, Tedesco P, Cordiano C. Endoscopic ultrasonography in the staging of esophageal carcinoma after preoperative radiotherapy and chemotherapy. *Ann Thorac Surg* 1999;67(5):1466-9.
- 8 Beseth BD, Bedford R, Isacoff WH, Holmes EC, Cameron RB. Endoscopic ultrasound does not accurately assess pathologic stage of esophageal cancer after neoadjuvant chemoradiotherapy. *Am Surg* 2000;66(9):827-31.
- 9 Chak A, Canto M, Cooper G, Iseberg G, Willis J, Levitan N. *et al.* Endosonographic assessment of multimodality therapy predicts survival of esophageal carcinoma patients. *Cancer* 2000;88(8):1788-95.
- 10 Giovannini M, Seitz J, Thomas P, Hannoun J, Perrier H, Resbeut M. *et al.* Endoscopic ultrasonography for assessment of the response to combined radiation therapy and chemotherapy in patients with esophageal cancer. *Endoscopy* 1997;29:4-9.
- 11 Dancygier H, Lightdale CJ, Stevens PD. Endoscopic Ultrasonography of the upper gastrointestinal tract and colon. In: Dancygier H, Lightdale CJ, editors. *Endosonography in gastroenterology: principles, Techniques, Findings*. Stuttgart: Thieme; 1999, p. 159-73.
- 12 Vázquez J, Souto J. Ecoendoscopia baja. *Rev Esp Enferm Dig* 1998;90(11):410.
- 13 Hizawa K, Suekane H, Aoyagi K, Matsumoto T, Nakamura S, Fujishima M. Use of endosonographic evaluation of colorectal tumor depth in determining the appropriateness of endoscopic mucosa resection. *Am J Gastroenterol* 1996;91(4):768-71.
- 14 Saitoh Y, Obara T, Einami K, Nomura M, Taruishi M, Ayabe T. *et al.* Efficacy of high-frequency ultrasound probes for the pre-operative staging of invasion depth in flat and depressed colorectal tumors. *Gastrointest Endosc* 1996;44:29-34.
- 15 Watanabe H, Miwa H, Terai T, Imai Y, Ogihara T, Soto N. Endoscopic ultrasonography for colorectal cancer using submucosal saline solution injection. *Gastrointest Endosc* 1997;45:508-11.

- 16 Tajima Y, Nakanishi Y, Ochiai A. *et al.* Histopathologic finding predicting lymph node metastasis and prognosis of patients with superficial esophageal carcinoma: analysis of 240 surgically resected tumors. *Cancer* 2000; 88: 1285.
- 17 Catalano MF, Alcocer E, Chak A. *et al.* Evaluation of metastatic lymph nodes in patients with esophageal carcinoma: accuracy of EUS. *Gastrointest Endosc* 1999; 50: 352.
- 18 Gines, JM Bordas, J Llach. *et al.* Endoscopic ultrasonography (EUS) in gastrointestinal stromal tumors (GIST). Correlation with malignancy criteria in resected specimens. *Gastrointest Endosc.* 1999; 49:604.
- 19 Palazzo L, Roseau G, *Echo-endoscopie Digestive.* Paris: Ed. Masson; 1992, p. 27.
- 20 Hattori S, Muto M, Ohtsu A, Boku N, Manabe T, Doi T, Ishikura S, Yoshida S. EMR as salvage treatment for patients with locoregional failure of definitive chemoradiotherapy for esophageal cancer. *Gastrointest Endosc* 2003; 58(1):65-70.
- 21 Preston SR, Clark GW, Martin IG, Ling HM, Harris KM. Effect of endoscopic ultrasonography on the management of 100 consecutive patients with oesophageal and junctional carcinoma. *Br J Surg* 2003; 90(10):1220-4.
- 22 Chak A, Canto MI, Cooper GS, Isenberg G, Willis J, Levitan N, Clayman J, Forastiere A, Heath E, Sivak MV Jr. Endosonographic assessment of multimodality therapy predicts survival of esophageal carcinoma patients. *Cancer* 2000; 88(8):1788-95.
- 23 Rasanen JV, Sihvo EI, Knuuti MJ, Minn HR, Luostarinen ME, Laippala P, Viljanen T, Salo JA. Prospective analysis of accuracy of positron emission tomography, computed tomography, and endoscopic ultrasonography in staging of adenocarcinoma of the esophagus and the esophagogastric junction. *Ann Surg Oncol* 2003;10(8):954-60.
- 24 Nesje LB, Svanes K, Viste A, Laerum OD, Odegaard S. Comparison of a linear miniature ultrasound probe and a radial-scanning echoendoscope in TN staging of esophageal cancer. *Scand J Gastroenterol* 2000; 35(9):997-1002.
- 25 Ajani, J.A., VanCutsem, E., Moiseyenko, V. y cols. Docetaxel, cisplatin. 5-FU compared to cisplatin/5-FU for chemotherapy-naive patients with metastatic or locally recurrent, unresectable esophagus carcinoma: interim results of a phase III trial (V325). *Proc Am Soc Clin Oncol* 2003; 22: 249 (Abst. 999).
- 26 Cascinu, S., Scartozzi, M., Labianca, R. y cols. High curative resection rate with weekly cisplatin, 5-fluorouracil, epidoxorubicin, 6-S-leucovorin, glutathione, and filgastrim in patients with locally advanced, unresectable esophagus cancer: A report from the Italian Group for the Study of Digestive Tract cancer (GISCAD). *Br J Cancer* 2004; 90: 1521-1525.
- 27 Hecht, J.R., Ajani, J.A., Michaeli, D. y cols. A multicenter phase II study of cisplatin and 5 FU in combination with G17DT immunogen in patients with locally recurrent or

metastatic adenocarcinoma of the gastroesophageal junction previously untreated for advanced disease. Proc Am Soc Clin Oncol 2003; 22: Abst. 1035.

28 Yamao, T., Ohta, K., Ohya, S. y cols. A preliminary study of preoperative chemotherapy combining irinotecan and cisplatin in patients with gastric cancer with unresectable para-aortic lymph node metastases. Jpn J Clin Oncol 2004; 34: 255-261.

ANEXOS

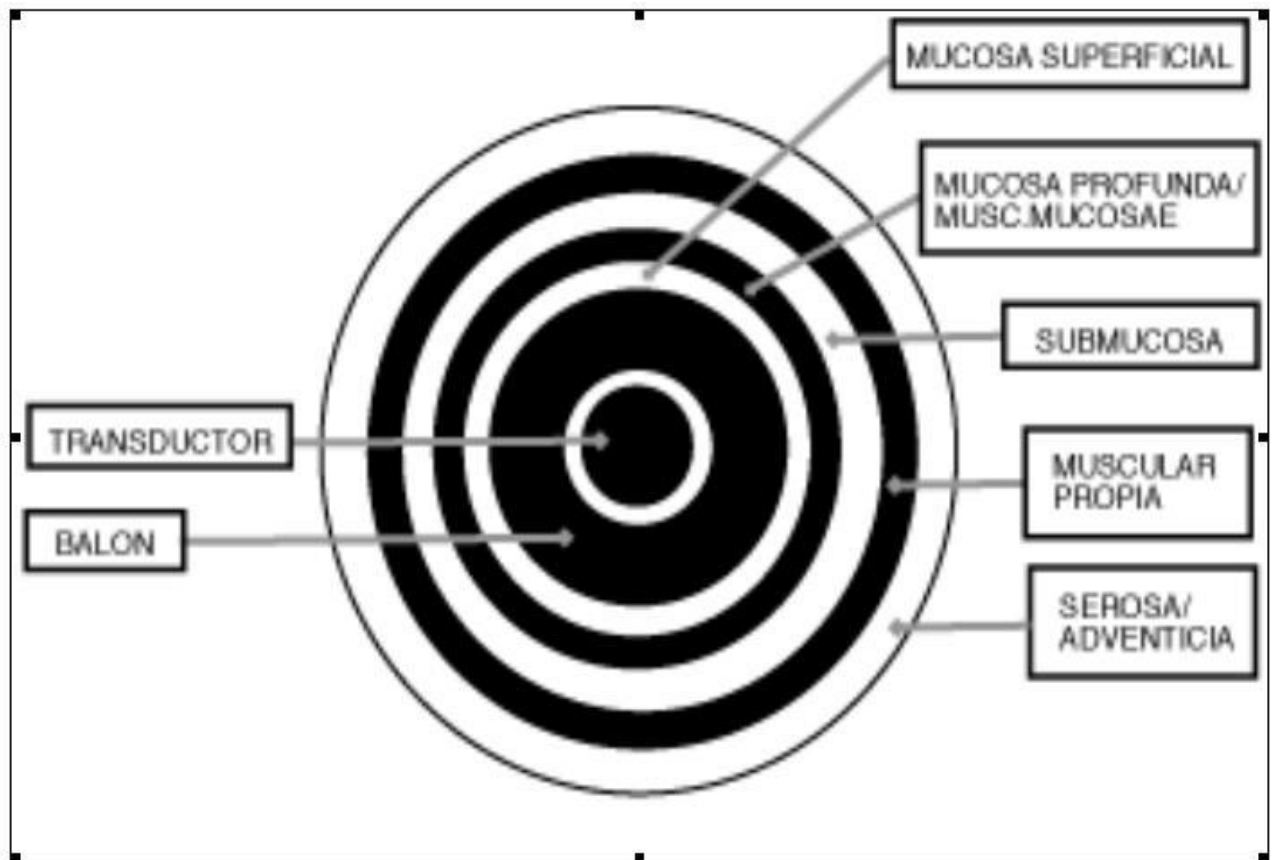


Figura 1. Esquema Ecoendoscópico de las capas del tubo digestivo



Figura 2. Equipo de Ecoendoscopia.

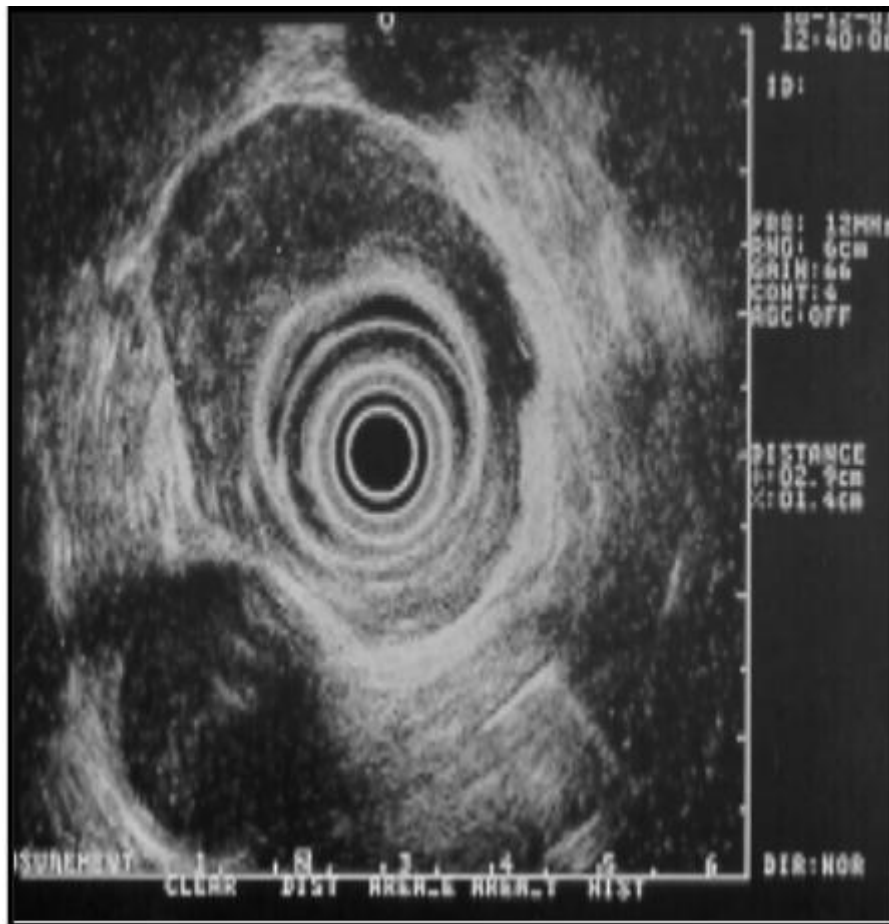


Figura 3. Estadificación T. de un tumor esofágico

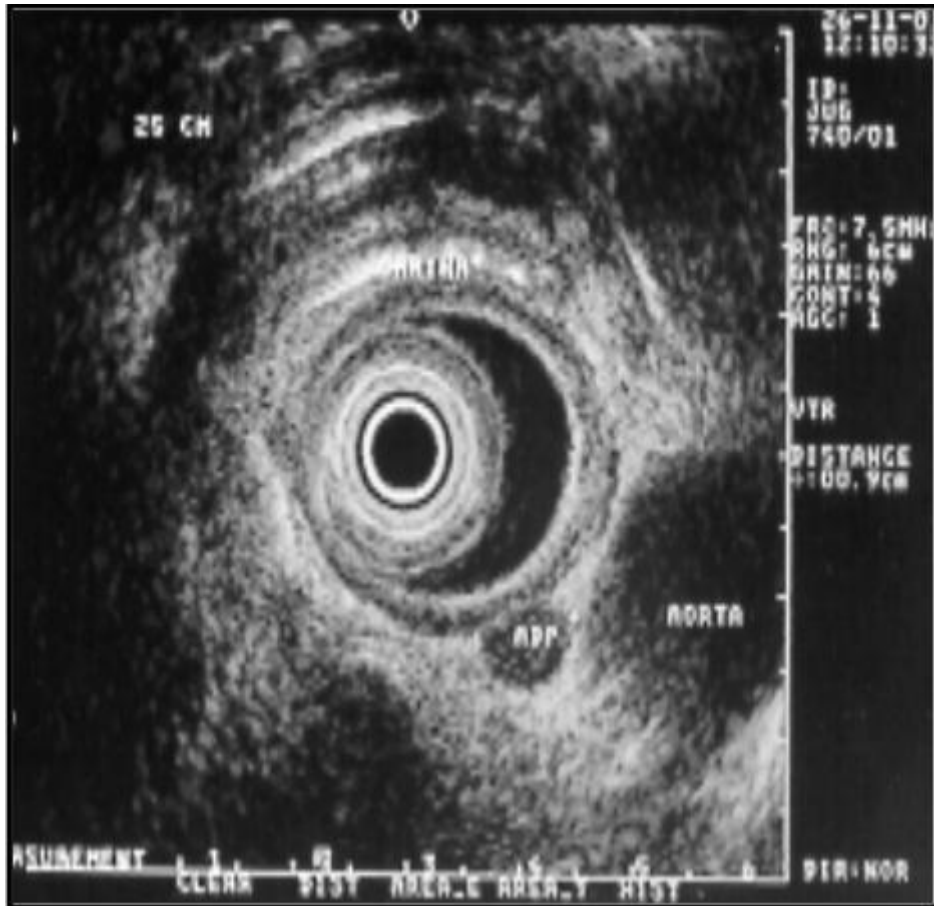

Figura 4. Estadificación N. de un tumor esofágico.

TABLA I

**American Joint Committee on Cancer Staging
Cáncer de esófago**

Tumor primario (T)

- TX, el tumor primario no puede ser estudiado
- T0, no hay evidencia de tumor primario
- Tis, carcinoma *in situ*
- T1, el tumor invade la lámina propia o la submucosa
- T2, el tumor invade la muscular propia
- T3, el tumor invade la adventicia
- T4, el tumor invade estructuras adyacentes

Ganglios regionales (N)

- NX, los ganglios regionales no pueden ser estudiados
- N0, no hay adenopatías regionales
- N1, invasión ganglionar regional (g. mediastínicos y perigástricos, excluyendo g. celiacos)

Metástasis a distancia (M)

- MX, la presencia de metástasis a distancia no puede ser estudiada
 - M0, no hay metástasis a distancia
 - M1, hay metástasis a distancia
-

TABLA II

**American Joint Committee on Cancer Staging
Cáncer de esófago**

Estadificación

Estadio 0	Tis	N0	M0
Estadio I	T1	N0	M0
Estadio IIA	T2	N0	M0
	T3	N0	M0
Estadio IIB	T1	N1	M0
	T2	N1	M0
Estadio III	T3	N1	M0
	T4	Cualquier N	M0
Estadio IV	Cualquier T	Cualquier N	M1
