

Clínica Multiperfil, Luanda, Angola.

## Tumor adenomatoide de epidídimo. Presentación de caso

### Adenomatous tumor of epididymis. Case presentation

Tomás Lázaro Rodríguez Collar<sup>I</sup>, Jorge Luis Germán Meliz<sup>II</sup> y María Luisa García Gómez<sup>III</sup>

<sup>I</sup>Especialista Segundo Grado en Urología. Máster en Educación. Investigador Auxiliar. Profesor Auxiliar de la Universidad de Ciencias Médicas de La Habana. Hospital Militar Central "Dr. Carlos J Finlay", La Habana, Cuba. tomasrc62@gmail.com

<sup>II</sup>Especialista Primer Grado en Medicina General Integral e Imaginología. Máster en Medios Diagnósticos. Profesor Asistente de la Universidad de Ciencias Médicas de La Habana. Hospital Militar Central "Dr. Carlos J Finlay", La Habana, Cuba. jorgegerman1965@gmail.com

<sup>III</sup>Especialista Segundo Grado en Anatomía Patológica. Profesora Auxiliar y Consultante de la Universidad de Ciencias Médicas de Villa Clara, Cuba. marilugarciagomez30@gmail.com

### AGRADECIMIENTO

Los autores del artículo desean expresar su agradecimiento al Dr. Alfonso José Pérez Espinosa, por su inestimable colaboración en el procesamiento digital de las imágenes aquí presentadas.

---

### RESUMEN

**Introducción:** El tumor adenomatoide es el más común de los tumores sólidos del epidídimo. Es de naturaleza benigna y aún no se conoce con certeza su origen.

**Objetivos:** Presentar un nuevo caso de tumor adenomatoide del epidídimo, y la secuencia diagnóstica y terapéutica empleada.

**Presentación del caso:** Paciente de 39 años de edad con antecedentes de salud, que

asistió a la consulta externa de Urología de la Clínica Multiperfil de Luanda, por aumento de volumen indoloro del hemiescrotal derecho de 4 años de evolución. No refirió traumatismos ni procesos inflamatorios genitales previos. Al examen físico se confirmó la presencia de un tumor esférico, en la cabeza del epidídimo derecho, de unos 4 cm de diámetro de consistencia firme. El testículo homolateral, así como el epidídimo y el testículo contralaterales, eran normales. La ecografía reveló una masa heterogénea, bien delimitada y poco vascularizada. La resonancia magnética nuclear denotó una lesión hipointensa en imágenes ponderadas en T 1, e hiperintensa en imágenes ponderadas en T 2, tras la administración del contraste. La biopsia por aspiración con aguja fina fue negativa de células neoplásicas. Se realizó la exéresis total de la lesión, vía transescrotal, sin complicaciones. El informe histopatológico de la pieza quirúrgica corroboró tumor adenomatoide. El paciente evolucionó satisfactoriamente.

**Conclusiones:** El tumor adenomatoide de epidídimo es infrecuente. La ecografía y la resonancia magnética nuclear son útiles para el estudio imagenológico. La biopsia por aspiración con aguja fina permite obtener el diagnóstico histológico preoperatorio. El tratamiento de elección es la resección total.

**Palabras clave:** epidídimo, tumor benigno de epidídimo, tumor adenomatoide de epidídimo, biopsia por aspiración con aguja fina.

---

## ABSTRACT

**Introduction:** the adenomatous tumor is the most common of the solid tumors of the epididymis. It is of benign nature and is not well known its origin yet.

**Objective:** to show a new case of adenomatous tumor of the epididymis, the diagnostic sequence, used therapeutic procedure and the differential diagnostic.

**Case presentation:** patient of 39 years old with antecedents of health that assisted to the outpatient clinic of Urology in the Multi proposal Clinic of Luanda, because increased painless and volume of the right hemi scrotal sac of 4 years of evolution. It did not refer traumatismos or previous inflammatory genital processes. To the physical examination confirmed the presence of a spherical tumor in the head of the right epididymis, around 4 cm of diameter with firm consistency. The homolateral testicle, as well as the contralateral epididymis and the testicle, were normal. The echography revealed a heterogeneous mass, well delimited and little vascularized. The nuclear magnetic resonance denoted an tumor low intense in weighted images in T1, and high intense in weighted images in T2 after the administration of the contrast. The fine needle aspirate biopsy was negative of neoplastic cells. The total excision of the tumor was performed, road Trans scrotal, without complications. Histopathological report of the surgical piece corroborated adenomatous tumor, the patient going on satisfactorily.

**Conclusions:** the adenomatous tumor of epididymis is infrequent. The echography and the Magnetic Resonance Image are useful for the image study. The fine needle aspirate biopsy allows to obtain the pre-surgical histological diagnostic. The treatment of election is the total excision.

**Key words:** epididymis, benign tumor of the epididymis, adenomatoide tumor of epididymis, fine needle aspiration biopsy.

---

## INTRODUCCIÓN

El tumor adenomatoide de epidídimo (TAE) fue descrito por primera vez, en 1945, por Golden y Ash.<sup>1</sup> Es la neoplasia benigna más frecuente de este órgano, y alcanza hasta 30% de los tumores de la región paratesticular.<sup>2</sup>

Son más frecuentes entre la tercera y la quinta décadas de la vida, presentan crecimiento lento y habitualmente son indoloros. Su tamaño oscila entre 2 y 5 cm y tienen forma esférica. Se localizan de preferencia en los polos del epidídimo, con ligera preponderancia del inferior y del lado izquierdo. Una vez diagnosticados el tratamiento de elección es la exéresis total, no se reportan recidivas.<sup>3</sup>

## OBJETIVO

El objetivo de este trabajo es presentar un nuevo caso de tumor adenomatoide del epidídimo, así como la secuencia diagnóstica y terapéutica empleada en el mismo.

## PRESENTACIÓN DEL CASO

Paciente de 39 años de edad con antecedentes de salud. Asistió a la consulta externa de Urología de la Clínica Multiperfil de Luanda, por presentar aumento de volumen indoloro en el hemiescrotal derecho de 4 años de evolución. En el interrogatorio dirigido a posibles antecedentes de afecciones de los órganos genitales, no se recogieron elementos de traumatismos o infecciones de ningún tipo. Al examen físico se constató que existía un tumor esférico en la cabeza del epidídimo derecho, de consistencia firme y de aproximadamente 4 cm de diámetro. El testículo homolateral, así como el epidídimo y el testículo contralaterales, eran normales.

Los estudios de la analítica sanguínea, hemoquímica y la velocidad de sedimentación globular, estaban todos dentro de los parámetros normales. Los exámenes serológicos, para las principales infecciones de transmisión sexual, fueron todos negativos.

La ecografía escrotal (EE) reveló la presencia de una masa tumoral sólida e hiperecogénica, de unos 4 cm de diámetro, en posición de la cabeza del epidídimo derecho, la cual en el eco-Doppler mostró tener poca vascularización. (Figura 1A).

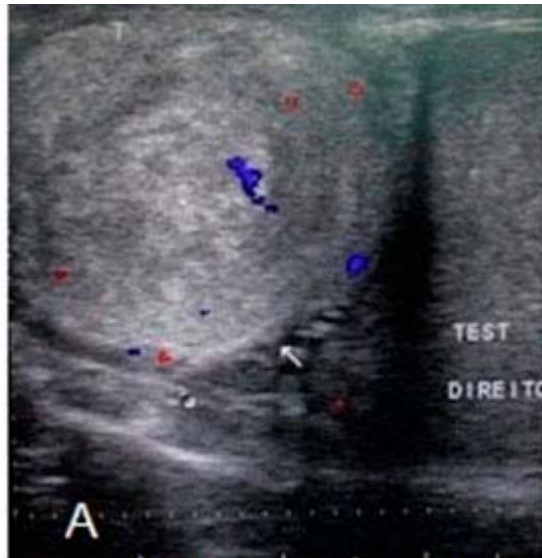


Figura 1a. En A la ecografía muestra la lesión hiperecogénica en la cabeza del epidídimo derecho.

La resonancia magnética nuclear (RMN) confirmó, que la lesión reportada en la EE era hipointensa en imágenes ponderadas en T 1 (Figura 1 B), e hiperintensa en imágenes ponderadas en T2, tras la administración del contraste Gadolinio® (Figura 1 C). En ambos casos, apareció también un halo hipointenso periférico, contorneando la lesión epididimaria homogénea, así como compresión por esta del polo superior del testículo homolateral.

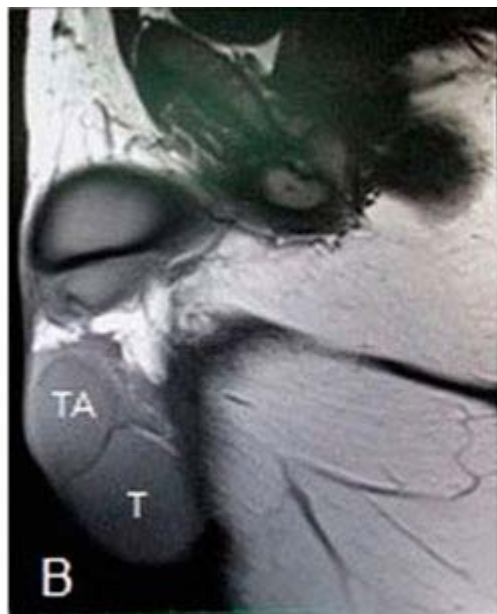

Figura 1b, La RMN en secuencia T 1 con el tumor adenomatoide (TA) y el testículo (T).

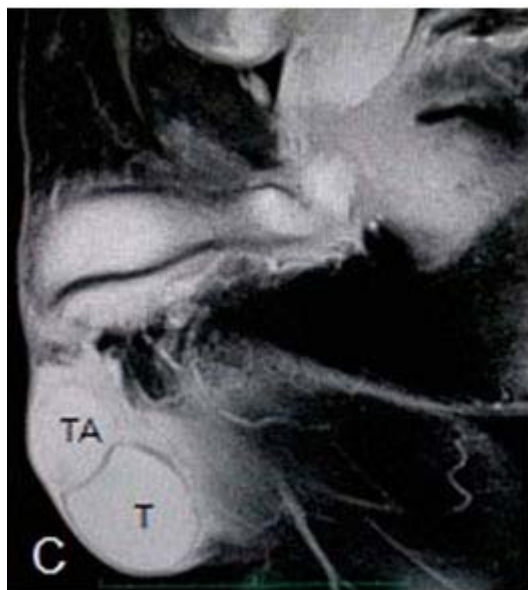

Figura 1c. La RMN en secuencia T 2.

El caso fue discutido en el colectivo médico y, teniendo en cuenta la sospecha de un tumor benigno, por las características clínicas e imaginológicas de la lesión, se decidió realizar biopsia por aspiración con aguja fina (BAAF) al mismo, la cual se informó como negativa de células neoplásicas y sugestiva de tumor adenomatoide. (Figura 2A).

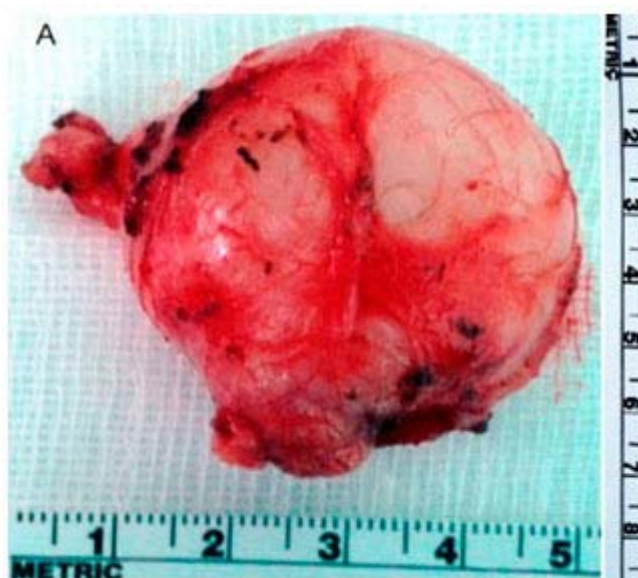

Figura 2a. Pieza quirúrgica recién extraída.

Previo consentimiento informado del paciente, en salón de operaciones, vía transescrotal y con anestesia local, fue practicada la exéresis total del tumor sin complicaciones.

El informe histológico definitivo confirmó la presencia de túbulos y células con núcleo excéntrico y citoplasma vacuolado, entremezclados con estroma fibroso hialinizado, y se concluyó como TAE. (Figura 2B).



Figura 2b. Aspecto interior del tumor, al corte, una vez fijado en formaldehído.

La pieza quirúrgica tenía unos 4 cm de diámetro y tenía color blanco- amarillento claro (Figura 3A). Una vez fijada en formaldehído, y al corte, mostraba un color pardo claro homogéneo, superficie lisa y compacta y sin áreas de necrosis. (Figura 3B).

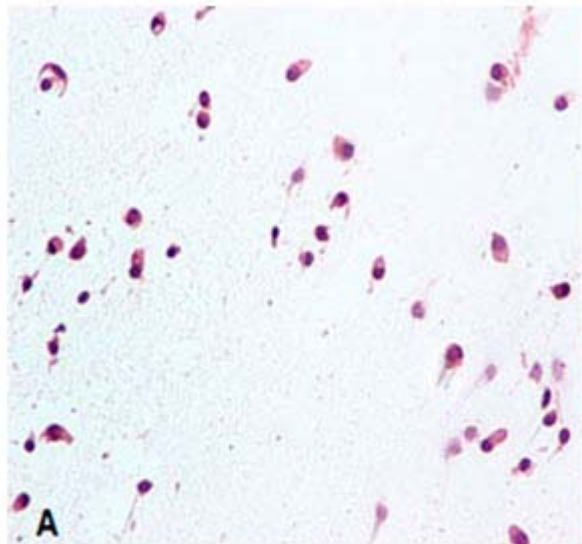


Figura 3A. La BAAF muestra células aisladas con núcleo excéntrico y citoplasma vacuolado, negativa de malignidad (H&E X 20).

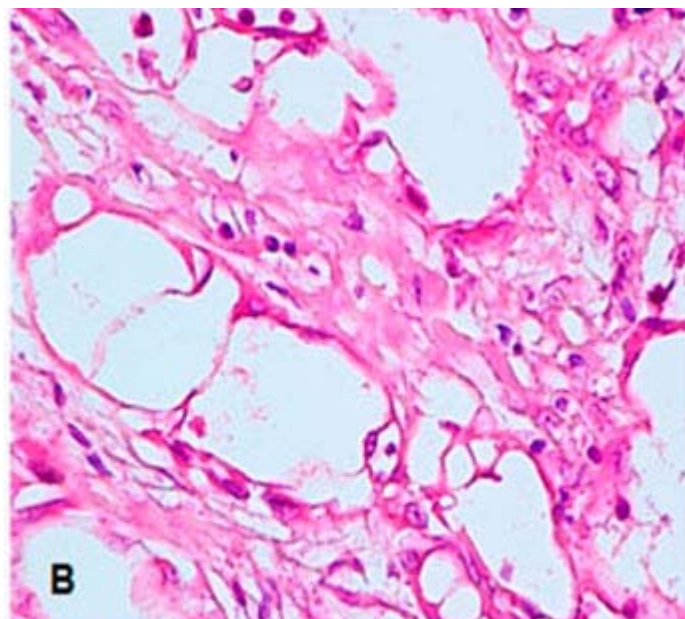


Figura 3B. La histología reveló células con las mismas características, entremezcladas con estroma fibroso hialinizado. (H&E X 40).

El paciente evolucionó satisfactoriamente y, al mes de operado, se reincorporó a sus actividades laborales y sociales habituales. En la valoración realizada a los 6 meses de la intervención, estaba asintomático y el examen físico de los genitales era normal.

## DISCUSIÓN

El TAE está reconocido como el tumor sólido más frecuente del epidídimo. Se localizan sobre todo hacia los polos del epidídimo, con ligera preponderancia del inferior y del lado izquierdo,<sup>3</sup> exactamente lo contrario del paciente que aquí se muestra.

También pueden encontrarse en otras localizaciones lo mismo en hombres que en mujeres, como por ejemplo en: glándula suprarrenal, pleura, hígado, peritoneo, corazón, apéndice cecal, páncreas, mesocolon, epiplón, útero, trompas de Falopio, ovarios y nódulos linfáticos.<sup>4</sup> En los genitales del hombre, además del epidídimo, puede localizarse en la túnica albugínea, cordón espermático, conducto eyaculador e inclusive, extenderse al parénquima testicular.<sup>5</sup>

Sobre su origen se plantea que la inflamación pudiera tener un papel importante, ya que en ocasiones se asocia a procesos inflamatorios intraescrotales previos de diversa índole, por lo que también con frecuencia puede acompañarse de hidrocele.<sup>6</sup> En el caso que se presenta no concurrió ninguna de estas situaciones.

Son más comunes entre la tercera y la quinta décadas de la vida, esferiformes y su tamaño oscila entre los 2 y 5 cm, por lo que el paciente de este reporte, concuerda con lo planteado por otros autores en este sentido.<sup>3,7</sup>

Según la literatura revisada, los TAE generalmente son asintomáticos, y detectados por el médico en el examen rutinario de los genitales, o por el paciente de forma casual, al realizarse un autoexamen del contenido escrotal<sup>4, 8</sup> eventualidad esta última que se produjo en el caso de esta investigación. En ocasiones es el dolor y la

inflamación que provoca un traumatismo escrotal lo que lleva al paciente al facultativo, y al este examinarlo, constata la lesión.<sup>9</sup> Desde el punto de vista clínico, es de vital importancia establecer el diagnóstico diferencial con otros tumores intraescrotales como el quiste del cordón espermático, el cual está localizado generalmente en posición más alta dentro del escroto y, sobre todo, con el espermatocelo que es el tumor quístico más frecuente del epidídimo, y en los cuales la consistencia firme que suelen presentar, nos puede hacer pensar en un tumor sólido.<sup>4</sup> En otras ocasiones, cuando los tumores testiculares asientan hacia los polos, pudieran también plantearnos la disyuntiva, en el examen físico, de si se trata de una lesión testicular o del epidídimo.

La EE es el estudio de imágenes de elección, para iniciar la exploración imaginológica de una masa intraescrotal. Esta nos permite confirmar el origen epididimario de la misma y descartar, desde un inicio, que sea un tumor del cordón espermático, de las tunicas escrotales o del testículo. También facilita diferenciarlos en quísticos y sólidos y, de estos últimos, conocer su ecogenicidad y las características de su vascularización interior. Típicamente los TAE se describen como una masa homogénea e hiperecogénica, con escasa vascularización, patrón similar al que presentó el paciente detallado en este artículo.<sup>2,3,6</sup>

En la RMN los TAE son descritos, característicamente, como lesiones hipointensas en imágenes ponderadas en T 1, mientras que en imágenes ponderadas en T 2 con contraste, aparecen con centro hiperintenso y rodeados de un halo hipointenso,<sup>2,8</sup> coincidiendo con los hallazgos en la RMN del paciente expuesto en este trabajo.

Para el diagnóstico de certeza es utilizada, de forma generalizada, la biopsia transoperatoria de un fragmento del tumor obtenido a través de una incisión de inguinotomía, previo pinzamiento del cordón espermático. No obstante, en los últimos años varios grupos de trabajo, sobre todo de la India,<sup>10, 11</sup> recurren cada vez con más frecuencia a la BAAF transescrotal preoperatoria, por considerarse este un estudio con una alta sensibilidad y especificidad, para el diagnóstico de afecciones crónicas del epidídimo, evitándose por un lado la biopsia por congelación y orquiectomías radicales innecesarias, opinión que comparten los autores de este artículo y la cual se llevó a cabo, con éxito, en el paciente de este estudio.

Típicamente en la BAAF de los TAE, existe abundante celularidad con células vacuoladas, con núcleos redondos u ovoides excéntricos, como fue constatado en el caso de este reporte. Desde el punto de vista citológico, el diagnóstico diferencial debe hacerse con la hiperplasia mesotelial reactiva, cistoadema papilar, granuloma espermático, mesotelioma maligno y el adenocarcinoma metastásico.<sup>11</sup>

Histológicamente se reconocen tres patrones morfológicos de los TAE, a saber: angiomatoide, sólido y adenoide,<sup>5</sup> clasificando en este último grupo el caso de esta investigación, por presentar un patrón caracterizado por túbulos de células con núcleo excéntrico y citoplasma vacuolado, entremezclados en un estroma fibroso hialinizado.

## CONCLUSIONES

Se presentó un caso infrecuente con diagnóstico de tumor adenomatoide de epidídimo, donde se demostró la utilidad de la ecografía y la resonancia magnética para el estudio imaginológico. La biopsia por aspiración con aguja fina permitió obtener el diagnóstico histológico preoperatorio y el tratamiento de elección fue la resección total.



## REFERENCIAS BIBLIOGRÁFICAS

1. Golden A, Ash JE. Adenomatoid tumors of the genital tract. *Am J Path.* [Internet]. 1945 Jan 21 (1): [about 17 p.]. [Cited 2015 Apr 24]. Available from: <http://www.ncbi.nlm.nih.gov/pmc/articles/PMC1934086/>
2. Bestard Vallejo JE, Tremps Velázquez E, Blázquez Mañá C, Celma Doménech A, De Torres Ramírez I, Morote Robles J. Tumor adenomatoide de epidídimo: El tumor más frecuente de las estructuras paratesticulares. *Actas Urol Esp.* [Internet]. 2008; 32 (6): [aprox 7 p.]. [Citado 24 Abr 2015]; Disponible en: [http://apps.elsevier.es/watermark/ctl\\_servlet?\\_f=10&pident\\_articulo=13143455&pident\\_usuario=0&pcontactid=&pident\\_revista=292&ty=53&accion=L&origen=zonadelectura&web=www.elsevier.es&lan=es&fichero=292v32n06a13143455pdf001.pdf](http://apps.elsevier.es/watermark/ctl_servlet?_f=10&pident_articulo=13143455&pident_usuario=0&pcontactid=&pident_revista=292&ty=53&accion=L&origen=zonadelectura&web=www.elsevier.es&lan=es&fichero=292v32n06a13143455pdf001.pdf)
3. Álvarez Maestro M, Tur González R, Alonso Dorrego M, De la Peña Barthel J, Matín de Serrano MN. Tumor adenomatoide de epidídimo e intratesticular: A propósito de nueve casos clínicos y revisión de la literatura. *Arch Esp Urol.* [Internet]. 2009; 62 (2): [aprox 5 p.]. [Citado 24 Abr 2015]. Disponible en: [http://aeurologia.com/articulo\\_prod.php?id\\_art=5907577471607](http://aeurologia.com/articulo_prod.php?id_art=5907577471607)
4. Rodríguez Collar TL. Diagnóstico y tratamiento de los tumores del epidídimo. *Rev Cubana Med Milit.* [Internet]. 2014; 43 (3): [aprox 18 p.]. [Citado 24 Abr 2015]. Disponible en: [http://scielo.sld.cu/scielo.php?script=sci\\_arttext&pid=S0138-65572014000300009&lng=es&nrm=iso&tlng=es](http://scielo.sld.cu/scielo.php?script=sci_arttext&pid=S0138-65572014000300009&lng=es&nrm=iso&tlng=es)
5. González Resina R, Carranza Carranza A, Congregado Córdoba J, Conde Sánchez JM, Congregado Ruiz CB, Medina López R. Tumor adenomatoide paratesticular: Una serie de nueve casos. *Actas Urol Esp.* [Internet]. 2010; 34 (1): [aprox 6 p.]. [Citado 24 Abr 2015]. Disponible en: <http://www.elsevier.es/es-revista-actas-urológicas-espanolas-292-articulo-tumor-adenomatoide-paratesticular-una-serie-13147884>
6. Pila Pérez R, Rosales Torres P, Pila Peláez R, Holguín Prieto V, Torres Vargas E. Tumor adenomatoide de epidídimo: Una infrecuente observación. *Arch Esp Urol.* [Internet]. 2009; 62 (8): [aprox 5 p.]. [Citado 24 Abr 2015]. Disponible en: [http://aeurologia.com/articulo\\_prod.php?id\\_art=3546151884593](http://aeurologia.com/articulo_prod.php?id_art=3546151884593)
7. Cordeiro González P, Pérez Fuentes DA, Carrera Álvarez JJ, Puñal Pereira A. Tumor adenomatoide paratesticular: Aportación de 5 casos y revisión de la literatura. *Arch Esp Urol.* [Internet]. 2014 Oct 67 (8): [aprox 4 p.]. [Citado 24 Abr 2015]. Disponible en: [http://aeurologia.com/articulo\\_prod.php?id\\_art=2222182333847](http://aeurologia.com/articulo_prod.php?id_art=2222182333847)
8. Vishwanath TT, Singh S, Shetty SMCC, Ajay MK. Adenomatoid tumour of the epididymis: A case report. *NJR.* [Internet]. 2013 Jan- Jun; 3 (4): [about 4 p.]. [Cited 2015 Apr 24]. Available from: <http://njrnepal.org/4th%20issue%20011%20dr%20simran%20adenomatoid%20tumour.pdf>
9. Gupta A, Livingston M, Singh R, Tansey D, Solomon L. Infarcted adenomatoid tumour of epididymis: A rare case report. *Case Rep Urol.* [Internet]. 2013; [about 3 p.]. [Cited 2015 Apr 24]. Available from: <http://www.hindawi.com/journals/cru/2013/937689/>

10. Shah VB, Shet TM, Lad SK. Fine needle aspiration cytology of epididymal nodules. J Cytol. [Internet]. 2011 Jul- Sep ; 28 (3): [about 5 p.]. [Cited 2015 Apr 24]. Available from: <http://www.ncbi.nlm.nih.gov/pubmed/21897542>

11. Gupta S, Garg S, Agarwal R, Sen R. Aspiration cytology of adenomatoid tumor of epididymis: An important diagnostic tool. J Surg Case Rep. [Internet]. 2012 Apr; 4: 11. [Cited 2015 Apr 24]. Available from: <http://www.ncbi.nlm.nih.gov/pmc/articles/PMC3649525/pdf/jscr-2012-4-11.pdf>

Recibido: 1 de junio de 2015.

Aprobado: 29 de enero de 2016.